BAB 2
TINJAUAN PUSTAKA

2.1 Hiperglikemia

Hiperglikemia lebih dikenal sebagai penyakit yang membunuh manusia secara diam-diam atau *Silent killer*. Hiperglikemia juga dikenal sebagai *Mother of Disease* karena merupakan salah satu awal dari penyakit - penyakit lainnya seperti hipertensi, penyakit jantung, pembuluh darah, stroke, gagal ginjal, dan kebutaan. Penyakit hiperglikemia dapat menyerang semua lapisan umur dan sosial ekonomi (Anani, 2012; Depkes, 2008). Gangguan biokimia dan fisiologi merupakan salah satu abnormalitas pada penderita hiperglikemia, namun hiperglikemia juga ditandai dengan tingginya konsentrasi glukosa darah. Hiperglikemia tidak hanya satu gangguan, akan tetapi merupakan kumpulan dari berbagai macam gangguan yang diakibatkan efek regulasi dari sintesis, sekresi, dan aksi dari insulin (Boron dan Boulpaep, 2009).

Menurut *American Diabetes Association* (ADA) tahun 2012, berpendapat hiperglikemia merupakan suatu kelompok penyakit metabolik dengan karakteristik hiperglikemia yang terjadi karena kelainan sekresi insulin, gangguan kerja insulin yang dapat menimbulkan berbagai komplikasi kronik pada organ tubuh penderita terutama mata, ginjal, saraf, dan pembuluh darah. Seseorang penderita hiperglikemia, gula akan menumpuk dalam darah sehingga gagal masuk kedalam sel. Kegagalan tersebut terjadi akibat hormon insulin jumlahnya berkurang atau cacat fungsi. Hormon insulin merupakan hormon yang membantu masuknya gula darah (WHO, 2016).

Hiperglikemia merupakan salah satu penyakit tidak menular yang telah menjadi masalah kesehatan masyarakat, pengidap hiperglikemia cenderung menderita komplikasi baik akut maupun kronik. Ginjal merupakan salah satu organ yang menyebabkan penyakit nefropati diabetik. Penderita hiperglikemia memiliki kecenderungan menderita nefropati lebih sering dibandingkan dengan penderita non-diabetik (Mashudi, 2011).

Nefropati diabetik merupakan salah satu komplikasi yang sering terjadi pada penderita diabetes melitus. Nefropati diabetik secara klinis didefinisikan

http://repository.unimus.ac.id

sebagai sindrom pada penderitahiperglikemia. Gagal ginjal terminal merupakan penyebab utama nefropati diabetik, secara epidemiologis timbulnya nefropati diabetik antara lain dipengaruhi oleh etnis, jenis kelamin, serta umur saat hiperglikemia timbul (Hendromartono, 2009). Risiko nefropati diabetik ditentukan oleh genetik yang berkaitan dengan tempat kromosom (Ritz, 1999). Gejala klinik dari nefropati diabetik, ginjal penderita hiperglikemia mengalami perubahan fungsional maupun morfologis. Perubahan fungsional pada ginjal ditandai dengan keadaan hiperglikemi progresif yang merangsang hipertrofi sel ginjal, sintesis matriks ekstraselular serta perubahan permeabilitas kapiler (Brownlee *et al*, 2010).

Perubahan morfologis pada ginjal ditandai dengan terjadinya mikroalbuminuria yang berkembang menjadi makroalbuminuria serta penurunan laju filtrasi glomerulus (Elmarakby and Sullivan, 2010). Kelainan morfologi ginjal timbul setelah 2 – 5 tahun sejak diagnosis diabetes melitus ditegakkan (Tjokroprawiro, Askandar, Boedi, Poernomo S, Santoso, Djoko & Soegiarto, 2017). Selain perubahan fungsional dan morfologis kelainan nefropati diabetik dapat dilihat secara histologi dengan memperlihatkan adanya penebalan membran basal glomerulus, ekspansi mesangial glomerulus yang menyebabkan glomerulosklerosis, *hyalinosis* arteri eferen dan eferen serta fibrosis tubulo intersititial (Lin, *et al*., 2012).

2.2 Ginjal

Mamalia memiliki dua ginjal yang terletak di kanan dan kiri ginjal. Ginjal tersusun dari beberapa juta nefron dan dibungkus oleh tiga lapisan jaringan, yang akan melakukan ultrafiltrasi, ekskresi, reabsorbsi serta berfungsi sebagai pelindung dari trauma dan memfiksasi ginjal (Guyton dan Hall, 2006). Tiga lapisan jaringan ginjal antara lain jaringan terdalam adalah kapsula renalis, jaringan pada lapisan kedua adalah adiposa, dan jaringan terluar adalah *fascial* renal (Tortora, 2011). Mamalia dewasa memiliki ginjal dengan panjang sekitar 12 cm sampai 13 cm, lebarnya 2,5 cm dan beratnya sekitar 150 g. Ukurannya sesuai dengan bentuk dan ukuran tubuh serta sebagian besar manifestasi penyakit ginjal adalah perubahan struktur dari ginjal (Price dan Wilson, 2006).

http://repository.unimus.ac.id

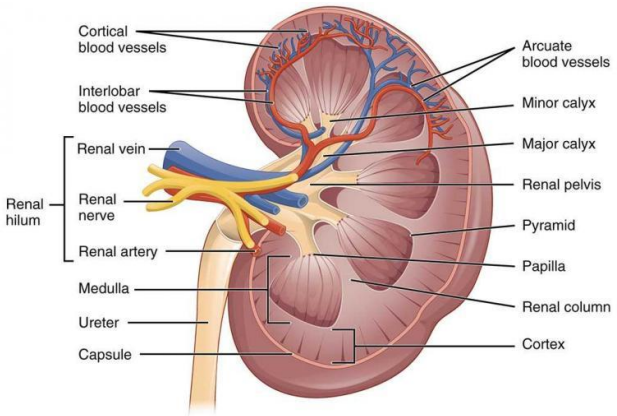

Gambar 1. anatomi ginjal (focosi, 2009)

Ginjal memiliki korteks ginjal di bagian luar yang berwarna coklat terang mengandung sel – sel ginjal, nefron, arteri interlobular, vena interlobular, dan tubulus kontortus proksimal utama serta mengalami pelebaran di korpuskel ginjal. Medula ginjal bagian dalam berwarna coklat gelap serta mengandung gelung nefron dan tubulus (Junquiera *et al*, 2005). Medula ginjal terdiri dari beberapa massa-massa triangular disebut piramida ginjal dengan basis menghadap korteks dan bagian apeks yang menonjol ke medial. Piramida ginjal berguna untuk mengumpulkan hasil ekskresi yang kemudian disalurkan ke tubulus kolektivus menuju pelvis ginjal (Tortora, 2011). Ginjal merupakan organ utama untuk membuang hasil sisa metabolisme yang tidak diperlukan oleh tubuh. Produk hasil metabolisme tubuh meliputi urea, kreatinin, asam urat, dan produk akhir dari pemecahan hemoglobin. (Guyton dan Hall, 2006).

Secara histologi struktur ginjal terdiri dari jaringan ikat, jaringan konektif dan adipose perirenal. Ginjal memiliki sisi cekung yang disebut hilus berfungsi sebagai tempat masuknya saraf, keluar masuknya ureter, pembuluh darah, pembuluh limfe serta memiliki permukaan yang cembung serta dilapisi simpai fibrosa tipis. Nefron terdiri dari beberapa bagian antara lain korpuskel ginjal dan filtrasi darah, tubulus kontortus proksimal, gelung nefron (ansa henle), tubulus kontortus distal dan *apparatus juxtaglomerularis*, tubulus dan *ductus colligens* (Junquiera *et al*, 2005).

http://repository.unimus.ac.id

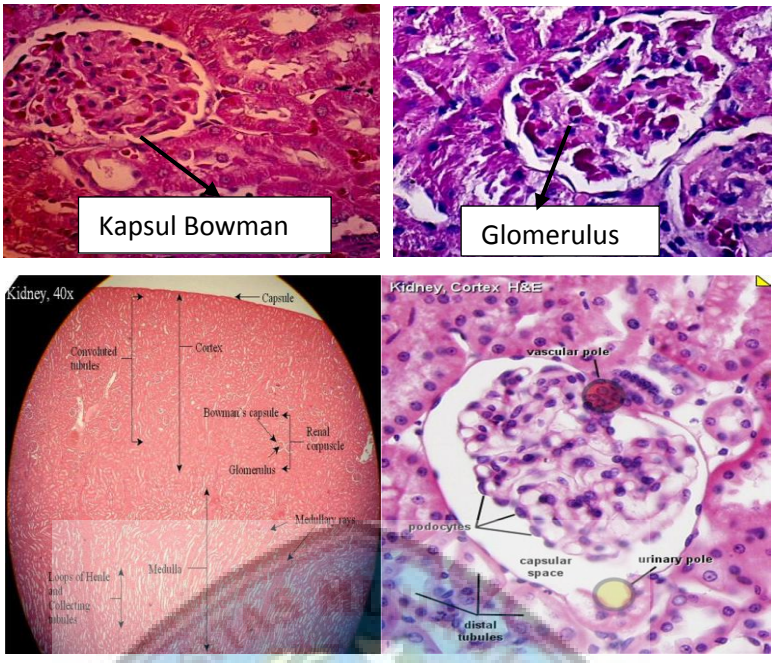

Gambar 2. Histologi ginjal normal (Slomianka, 2009)

Bagian korpuskel ginjal terdapat beberapa kapiler glomerulus yang dikelilingi oleh epitel berdinding ganda yang disebut simpai glomerular (Bowman). Korpuskel ginjal memiliki kutub vaskular dan kutub tubular serta memiliki lapisan viseral dan lapisan pariental. Kutub vaskular merupakan tempat masuknya arteriol aferen dan keluarnya arteriol eferen, sedangkan kutub tubular merupakan tempat tubulus kontortus proksimal berasal, dan terdapat epitel selapis kuboid. Lapisan viseral menyelubungi kapiler glomerulus dan terdapat sel podosit, sedangkan lapisan pariental membentuk permukaan luar simpai. Lapisan pariental simpai glomerulus terdiri dari sel epitel skuamosa dan sel epitel selapis tipis serta retikuler di luar. Selain sel endotel kapiler dan podosit, korpuskel ginjal memiliki sel mesangial (Junquiera *et al*, 2005). Secara histologi ukuran diameter glomerulus pada mamalia 20,13 μm (Ifada, 2008).

Tubulus kontortus proksimal utama memiliki sel epitel skuamosa yang terletak pada lapisan pariental simpai Bowman berhubungan dengan epitel kuboid tubulus kontortus proksimal. Sel – sel tubulus proksimal memiliki sitoplasma asidofilik yang disebabkan oleh adanya jumlah mitokondria yang besar. Gelung nefron (ansa henle) merupakan struktur berbentuk U dengan segmen desendens dan segmen asendens yang terdiri atas epitel selapis kuboid di dekat korteks dan

http://repository.unimus.ac.id

epitel skuamosa di dalam medula. Sel kuboid segmen asendens tebal gelung aktif mengangkut natrium klorida keluar dari tubulus dengan melawan gradien konsentrasi ke dalam jaringan ikat interstisial yang kaya – hialuronat. Efek multiplikasi balik merupakan peran gelung nefron dan vasa *recta* dalam menghasilkan kondisi untuk pemekatan urine (Junquiera *et al*, 2005).

Tubulus kontortus distal memiliki sel selapis kuboid berbentuk lebih gepeng dan lebih kecil serta terdapat membran basal dan mitokondria, *apparatus juxtaglomerularis* berfungsi meningkatkan tekanan arteril dan meningkatkan tekanan kapiler glomerulus. Tubulus dan *ductus colligens* dilapisi oleh sel epitel kuboid berbentuk kolumnar, sepanjang perjalanannya terdiri atas *epitheliocytus principalis*. Sel – sel *ductus colligens* banyak mengandung *aquaporin*, yaitu protein integral yang ditemukan sebagian besar membran sel yang berfungsi sebagai pori selektif untuk proses molekul air (Junquiera *et al*, 2005).

2.3 Bawang Dayak

Bawang dayak (*Eleutherine palmifolia* (L.) Merr) merupakan tanaman yang hampir memiliki semua kandungan fitokimia, antara lain alkaloid, glikosida, flavonoid, fenolik dan steroid. Bagian umbi bawang dayak bermanfaat sebagai obat alternatif penyakit *disuria*, radang usus, disentri, penyakit kuning, luka, bisul, diabetes melitus, hipertensi, menurunkan kolesterol, dan kanker payudara (Galingging, 2009). Penduduk suku Dayak menggunakan umbi bawang untuk meningkatkan produksi ASI, pengobatan diabetes, kanker payudara, stroke, hipertensi dan kelainan seksual. Bawang dayak di tempat lain digunakan sebagai pengobatan gangguan koroner, diuretik, emetik, purgatif, penurunan protombin, antifertilit, anti hipertensi dan penyembuhan luka. Secara farmakologi bawang dayak memiliki potensi sebagai antimikroba, agen anti-inflamasi, penghambat alfa-glukosidase, dan replika HIV topoisomerase II (Galingging, 2009). Bawang dayak memiliki efek inhibisi α- glucosidase. Inhibisi aktivitas katalik α-glucosidase menyebabkan penurunan glukosa dalam darah. Selain itu, bawang dayak juga dapat meningkatkan sekresi insulin oleh sel beta pankreas, membantu memperbaiki profil lipid, serta meningkatkan sensitivitas insulin pada jaringan

http://repository.unimus.ac.id

lemak tikus (Febrinda. AE, Yuliana ND, Ridwan E, Wresdiyati T & Astawan, 2014).

2.4 Teknik Pembuatan Preparat Ginjal

Teknik pembuatan preparat jaringan dapat dilakukan dengan beberapa metode antara lain metode selodin atau metode beku dan metode parafin dengan pewarnaan hematoksilin eosin (Suntoro, 1983). Metode parafin banyak digunakan, karena hampir semua jaringan dapat di potong dengan baik. Hasil irisan metode parafin jauh lebih tipis dari pada menggunakan metode beku atau metode selodin. Metode parafin dapat memotong irisan – irisan jaringan mencapai kurang lebih 2 µm - 5 µm, serta irisan yang bersifat seri dapat di kerjakan dengan mudah, sedangkan metode selodin atau metode beku dapat memotong irisan – irisan jaringan mencapai kurang lebih mencapai 10 µm (Kiernan, 1990).

Metode parafin adalah metode pembuatan preparat dengan penanaman jaringan di dalam blok parafin untuk menghasilkan preparat jaringan hewan. Alat yang digunakan untuk pembuatan sediaan dan pemotongan jaringan adalah parafin dan mikrotom. Tahapan pembuatan preparat menggunakan metode parafin meliputi fiksasi, dehidrasi, *clearing*, *embedding*, *blocking*, pemotongan jaringan parafin, pewarnaan, dan *mounting*. Salah satu teknik dalam metode parafin adalah fiksasi, metode fiksasi dalam proses ini bertujuan untuk mempertahankan komponen – komponen sel atau jaringan agar tidak mengalami perubahan dan mencegah denaturasi. Proses selanjutnya adalah dehidrasi, proses ini bertujuan untuk mengeluarkan seluruh cairan yang terdapat dalam jaringan. Selanjutnya adalah proses *clearing* yang bertujuan untuk mengeluarkan alkohol dari jaringan dan menggantikannya dengan suatu larutan yang dapat berikatan dengan parafin (Kurniasih, 2008).

Setelah *clearing* dilanjutkan dengan *embedding* yang bertujuan untuk mengeluarkan cairan pembening dari jaringan dan diganti dengan parafin. Selanjutnya *blocking*, proses ini akan dilakukan menggunakan parafin yang dicampur dengan organ yang telah mengalami proses diatas (Kurniasih, 2008). Selanjutnya adalah proses pemotongan jaringan parafin dan proses pewarnaan. Proses pewarnaan menggunakan zat warna hematoksilin dan eosin. Setelah semua

http://repository.unimus.ac.id

rangkaian dilakukan, proses terakhir adalah proses *mounting* dengan kaca penutup yang dan direkatkan dengan etelan (Jusuf, 2009).

http://repository.unimus.ac.id

2.5 Kerangka Teori

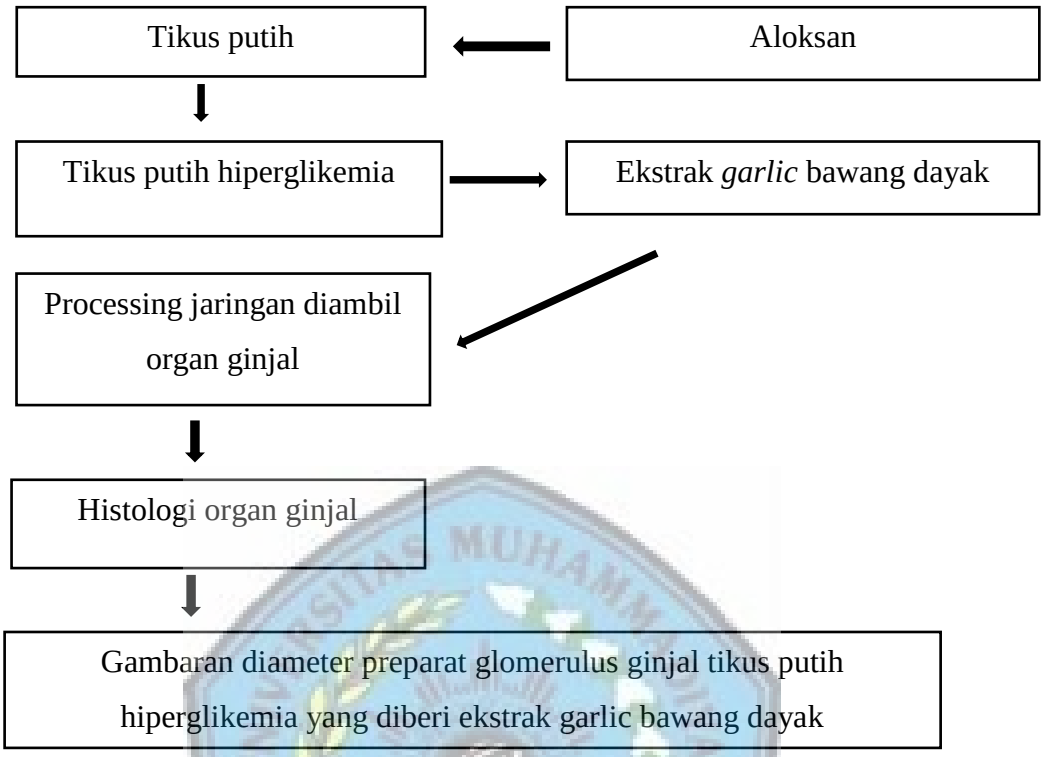

2.6 Kerangka Konsep

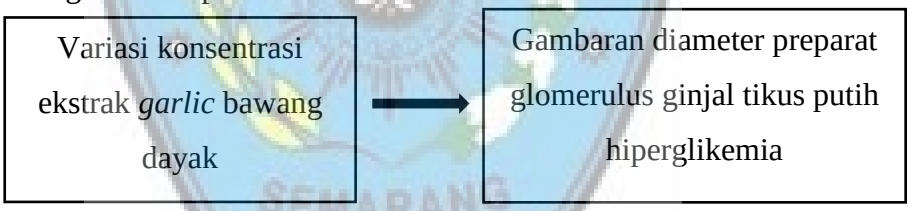

Variabel Bebas Variabel Terikat

http://repository.unimus.ac.id