

## BAB II

### TINJUAN PUSTAKA

#### A. Landasan Teori

##### 1. Oklusi

Oklusi adalah pertemuan antara gigi-gigi rahang atas dan rahang bawah. Oklusi melibatkan gigi, otot pengunyahan, struktur tulang, sendi temporomandibular, dan pergerakan fungsional rahang. Oklusi juga melibatkan hubungan gigi saat oklusi sentris, relasi oklusi dan selama gigi berfungsi, serta sistem neuromuskular (Bishara, 2001).

Graber (1972) menyatakan terdapat enam kunci oklusi normal menurut Andrew, yaitu :

##### 1) Relasi molar antar rahang

*Cusp* mesiobukal molar satu permanen rahang atas harus berkontak dengan *groove* antara *cusp* mesial dan medial bukal dari gigi molar satu rahang bawah. *Cusp* mesiolingual molar satu rahang atas harus berkontak dengan fossa sentralis molar satu rahang bawah.

##### 2) Angulasi mahkota mesiodistal

Angulasi mahkota mesiodistal terbentuk dari aksis panjang mahkota klinis yaitu garis potong aksis panjang mahkota yang menuju bagian paling menonjol pada pertengahan permukaan labial atau bukal. Oklusi dianggap normal jika bagian gingival dari aksis panjang mahkota terletak sebelah distal dari bagian oklusal garis.

##### 3) Inklinasi mahkota labio-lingual

Inklinasi mahkota dilihat dari sebelah mesial atau distal. Inklinasi mahkota dikatakan positif apabila area gingival mahkota terletak lebih ke lingual daripada area oklusal, sedangkan disebut sebagai negatif apabila area gingival mahkota terletak lebih ke labial atau bukal daripada area oklusal. Insisivus maksila memiliki inklinasi mahkota positif sedangkan insisivus mandibula memiliki

inklinasi mahkota negatif ringan. Gigi posterior maksila dan mandibula memiliki inklinasi mahkota negatif.

4) Tidak terdapat rotasi

Rotasi tidak ditemukan pada oklusi normal. Rotasi gigi posterior menyebabkan ruang berlebih pada rahang sedangkan rotasi insisivus menyebabkan berkurangnya ruang pada rahang.

5) Kontak rapat

Oklusi dikategorikan sebagai normal jika terdapat kontak rapat dengan gigi tetangga.

6) *Curve of spee*

Bidang oklusal normal harus datar dengan *curve of spee* tidak lebih dari 1,5 mm.

2. Maloklusi

Tingkat keparahan maloklusi dan pengaruhnya terhadap fungsi rongga mulut serta fungsi estetik telah menjadi perhatian besar dalam dunia kesehatan. Prevalensi maloklusi bervariasi di seluruh belahan dunia pada berbagai populasi. Berdasarkan laporan hasil Riset Kesehatan Dasar (Riskesdas) Nasional tahun 2018, sebanyak 34 provinsi melaporkan masalah gigi dan mulut sebesar 57,6%. Prevalensi maloklusi di Indonesia masih sangat tinggi yaitu sekitar 80% dari jumlah penduduk serta menempati urutan ketiga setelah karies dan penyakit periodontal (Riskesdas, 2018).

Tingkat kejadian maloklusi yang tinggi menjadi salah satu masalah yang cukup besar dalam bidang kedokteran gigi. Tingkat kesadaran masyarakat dalam melakukan perawatan gigi yang rendah serta kebiasaan buruk seperti mengisap ibu jari atau benda-benda lain, dapat berkontribusi pada peningkatan jumlah dan tingkat keparahan maloklusi. Pencegahan dan penanganan maloklusi oleh karena itu harus benar-benar diperhatikan (Avinast, 2015).

1) Definisi

Maloklusi adalah oklusi yang menyimpang dari normal dan menempati urutan ketiga sebagai permasalahan umum yang muncul dalam hal kesehatan gigi. Menurut *World Health Organization* (WHO), maloklusi merupakan cacat atau gangguan fungsional yang dapat menjadi hambatan bagi kesehatan fisik maupun emosional. Maloklusi merupakan suatu keadaan abnormal dentofasial yang mengganggu fungsi pengunyahan, penelanan, berbicara serta keserasian wajah (Karki, 2014).

Maloklusi dapat menyebabkan beberapa masalah pada penderita, seperti masalah psikososial akibat estetik dentofasial yang tidak sesuai, masalah dengan fungsi oral termasuk kesulitan dalam pergerakan rahang, gangguan sendi TMJ, kesulitan mastikasi, menelan, berbicara, dan risiko trauma serta penyakit periodontal yang lebih tinggi (Moosey PA, 1999).

## 2) Etiologi Maloklusi

Kelainan bentuk gigi atau maloklusi disebabkan oleh: (Cobourne, 2010)

### a) Genetika

Faktor genetik misalnya seorang ibu yang memiliki gigi kecil dan bapak yang memiliki rahang yang besar, cenderung akan memiliki anak dengan rahang kecil dan gigi besar, sehingga anak mengalami gigi berjejal. Masyarakat dengan sifat genetik yang homogen menunjukkan tingkat maloklusi yang lebih rendah dibandingkan masyarakat dengan sifat genetik yang heterogen. Beberapa studi menunjukkan bahwa maloklusi tidak mengikuti hukum persilangan sederhana mendel, melainkan berupa transmisi poligenetik atau epigenetik di mana interaksi antara gen dan lingkungan selama perkembangan menentukan variasi fenotip yang muncul.

### b) Kebiasaan buruk

Kebiasaan buruk seperti adalah mengisap jari, bernapas melalui mulut, mengisap dan menggigit bibir, memajukan rahang ke depan, mendorong lidah, atau menggigit kuku yang dilakukan secara berulang-ulang dapat menimbulkan perubahan pada hubungan oklusal.

c) Gigi berjejal

Gigi berjejal adalah gigi yang tumbuh berjejal dengan susunan tidak teratur yang dapat disebabkan oleh pencabutan gigi anak sebelum waktunya.

d) Trauma

Benturan keras pada mulut yang mencederai rahang serta gigi, juga merupakan penyebab terjadinya maloklusi. Adanya trauma pada gigi insisivus desidui pada maksila dapat menyebabkan perubahan posisi pada gigi pada benih gigi yang akan menjadi gigi permanen. Kerusakan pada mahkota gigi atau dilaserasi pada akar dapat menyebabkan terjadinya kegagalan erupsi dan impaksi pada gigi.

e) Faktor lingkungan

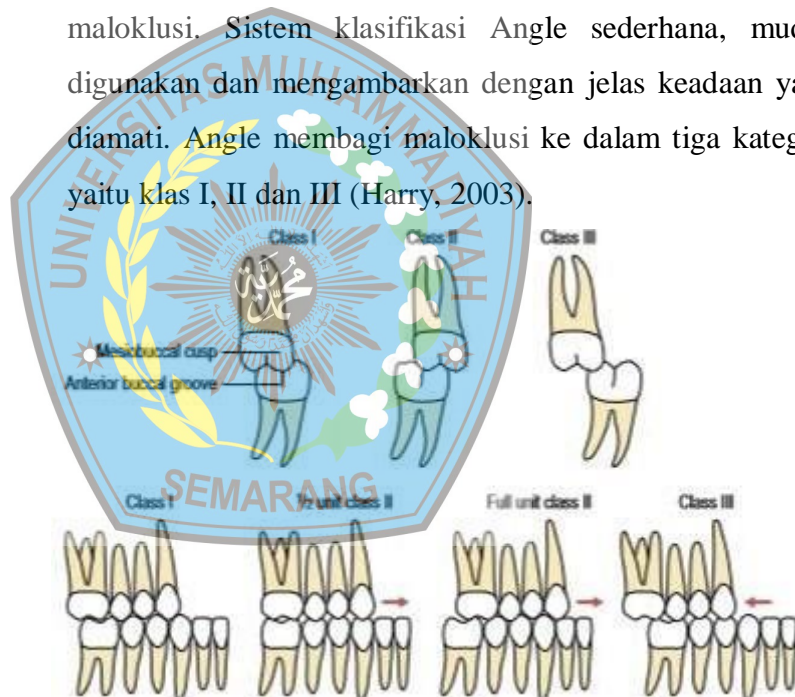Faktor lingkungan juga dapat menyebabkan maloklusi seperti penyakit, status nutrisi, dan kebiasaan buruk. *Premature loss* gigi desidui juga dapat menyebabkan terjadinya kelainan bentuk susunan gigi geligi. *Premature loss* gigi desidui merupakan keadaan gigi desidui yang hilang atau tanggal sebelum gigi penggantinya erupsi. *Premature loss* gigi desidui menyebabkan terjadinya *drifting* dari gigi geligi sebelahnya dan berdampak pada perkembangan oklusi seperti malposisi, gigi berjejal bahkan impaksi gigi permanen. Pada kondisi gigi yang berjejal, kehilangan awal gigi desidui dapat menyebabkan hilangnya ruang, peningkatan gigi berjejal dan deviasi garis median gigi (Herawati, 2015).

### 3) Klasifikasi Maloklusi

#### a) Klasifikasi maloklusi Angel

Edward Angle mengklasifikasikan maloklusi berdasarkan relasi mesial-distal gigi, lengkung gigi dan rahang. Gigi molar pertama permanen atas dijadikan sebagai titik patokan anatomi rahang dan menjadi kunci oklusi. Edward Angle melakukan klasifikasi maloklusi berdasarkan hubungan antar gigi dengan gigi lainnya.

Sistem klasifikasi Angle telah berusia lebih dari 100 tahun dan masih sering digunakan dalam mengklasifikasikan maloklusi. Sistem klasifikasi Angle sederhana, mudah digunakan dan menggambarkan dengan jelas keadaan yang diamati. Angle membagi maloklusi ke dalam tiga kategori yaitu klas I, II dan III (Harry, 2003).



Gambar 2.1 Kalsifikasi maloklusi menurut Angle

#### (1) Maloklusi kelas I

Lengkung rahang bawah memiliki hubungan mesiodistal normal terhadap lengkung rahang atas dengan tonjol mesiobukal gigi molar pertama permanen rahang atas beroklusi pada lekuk molar pertama permanen rahang bawah dan tonjol mesiolingual dari gigi molar pertama permanen rahang atas beroklusi

dengan fossa oklusal gigi molar pertama permanen rahang bawah ketika rahang dalam posisi beristirahat dan gigi dalam keadaan oklusi sentrik.

## (2) Maloklusi Klas II

Lengkung rahang bawah berada pada posisi lebih distal terhadap rahang atas. Tonjol mesiobukal gigi molar pertama permanen rahang atas beroklusi dengan ruang antara tonjol mesiobukal molar pertama permanen rahang bawah dan sisi distal dari premolar kedua mandibula. Tonjol mesiolingual gigi molar pertama permanen rahang atas beroklusi secara mesial terhadap tonjol mesiolingual molar pertama permanen rahang bawah. Angle membagi klas II menjadi dua divisi berdasarkan angulasi labiolingual dari gigi insisivus atas.

### (a) Klas II divisi 1

Memiliki hubungan molar yang sama seperti pada maloklusi klas II dan gigi insisivus atas mengalami labioversi.

### (b) Klas II divisi 2

Memiliki hubungan molar yang sama seperti pada maloklusi klas II, gigi insisivus atas normal secara anteroposterior atau mengalami sedikit linguoversi dan insisivus lateral mengalami tipping ke arah labial/mesial.

### (c) Klas II – Subdivisi

Relasi molar maloklusi klas II yang hanya terjadi pada salah satu sisi.

## (3) Maloklusi Klas III

Lengkung rahang bawah berada pada posisi lebih mesial terhadap rahang atas. Tonjol mesiobukal gigi



molar pertama permanen atas beroklusi pada ruang interdental antara aspek distal tonjol gigi molar pertama permanen rahang bawah dan aspek mesial tonjol molar kedua rahang bawah (Harry, 2003).

(a) Pseudo Klas III

Pseudo kelas III adalah tampilan yang menyerupai maloklusi kelas III. Rahang bawah berada lebih anterior pada fossa glenoid akibat kontak prematur pada gigi, ataupun penyebab lainnya ketika rahang dalam oklusi sentrik.

(b) Klas III – Subdivisi

Klas III – subdivisi terjadi ketika maloklusi hanya terjadi pada satu sisi.

Klasifikasi Angle adalah klasifikasi maloklusi pertama yang bersifat komprehensif, sampai saat ini masih digunakan secara luas dan rutin dan diterima secara umum.

(1) Modifikasi Dewey pada Klasifikasi Maloklusi Angle

Dewey melakukan modifikasi pada Klas I dan III Klasifikasi Angle pada tahun 1915 dengan memisahkan malposisi segmen anterior dan posterior sebagai berikut: (Singh, 2007)

(a) Modifikasi Klas I

- Tipe 1, Angle klas 1 dengan gigi anterior rahang atas yang berjejal.
- Tipe 2, Angle klas 1 dengan gigi insisivus atas mengalami labioversi (proklinasi)
- Tipe 3, Angle klas 1 dengan gigi insisivus atas mengalami linguoversi terhadap gigi insisivus bawah (gigitan silang pada anterior).
- Tipe 4, molar atau premolar mengalami bukal/linguoversi, tetapi insisivus dan kaninus berada pada posisi normal (gigitan silang pada

posterior).

- Tipe 5, molar mengalami mesioversi akibat kehilangan gigi yang berada pada daerah mesial dari molar tersebut, yang terjadi terlalu awal (kehilangan gigi molar/premolar kedua desidui yang terlalu awal)

(b) Modifikasi Klas III

- Tipe 1, Lengkung terlihat normal apabila diamati secara terpisah, tetapi ketika sedang beroklusi, bagian anterior terlihat berada pada posisi gigitan *edge to edge*.
- Tipe 2, Gigi insisivus rahang bawah berjejal dan terletak lingual terhadap gigi insisivus rahang atas.
- Tipe 3, Lengkung atas tidak berkembang, berada dalam posisi gigitan silang dengan gigi insisivus atas berjejal dan lengkung rahang bawah yang berkembang dan memiliki posisi yang baik.

### 3. Analisis Model Studi

Analisis model studi adalah penilaian tiga dimensi terhadap gigi geligi pada rahang atas maupun rahang bawah, serta penilaian terhadap hubungan oklusalnya. Analisis model studi melibatkan pengukuran *overjet* dan *overbite*. *Overjet* diperoleh dari pengukuran jarak horizontal antara permukaan labial gigi insisif mandibula dan tepi gigi insisivus maksila. Pengukuran dilakukan sejajar dengan bidang oklusal dan ke titik paling menonjol pada tepi insisal sentral maksila dengan hasil normal (2-4 mm). *Overbite* adalah derajat overlap vertikal dari gigi insisif mandibula dengan bagian maksila yang diukur tegak lurus terhadap bidang oklusal (normal = 2-4 mm) (Gill, 2008). *Overjet* dan *overbite* termasuk dalam faktor yang



mengontrol anterior guidance. Pada saat *overbite* meningkat dan *overjet* menurun *incisal guidance* menjadi curam sehingga menyebabkan tekanan *off-axial* lebih besar pada gigi sehingga berpotensi membahayakan. Ukuran *overjet* lebih signifikan dalam mempengaruhi kesehatan gigi anterior karena memberikan ruang yang cukup bagi mandibula untuk bergerak ke anterior tanpa melukai dukungan periodontal gigi anterior (Nagarsekar dan Aras, 2008).

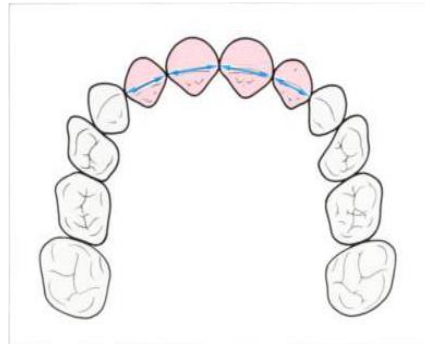
Kedudukan gigi pada rahang maupun hubungannya dengan geligi pada rahang yang berlawanan dinilai dalam arah sagital, transversal, dan vertikal (Rakosi, 2013).

- 1) Penilaian dalam arah sagital antara lain meliputi: hubungan molar pertama, kaninus, dan insisif tetap, yaitu maloklusi kelas I, kelas II, atau kelas III Angle; ukuran *overjet*, prognati atau retrognati maksila maupun mandibula, dan *crossbite* anterior.
- 2) Penilaian dalam arah transversal antara lain meliputi: pergeseran garis median, asimetri wajah, asimetri lengkung gigi, dan *crossbite* posterior.
- 3) Penilaian dalam arah vertikal antara lain meliputi: ukuran *overbite*, *deepbite*, *openbite* anterior maupun posterior, dan ketinggian palatum.

Analisis model studi memiliki kelebihan dimana derajat keparahan maloklusi dapat ditentukan dalam tiga dimensi. Model gips untuk analisis model studi dibagi menjadi beberapa bidang: median palatal raphe (bidang median sagital), bidang tuberositas, dan bidang oklusal.

- 1) Analisa bentuk lengkung gigi

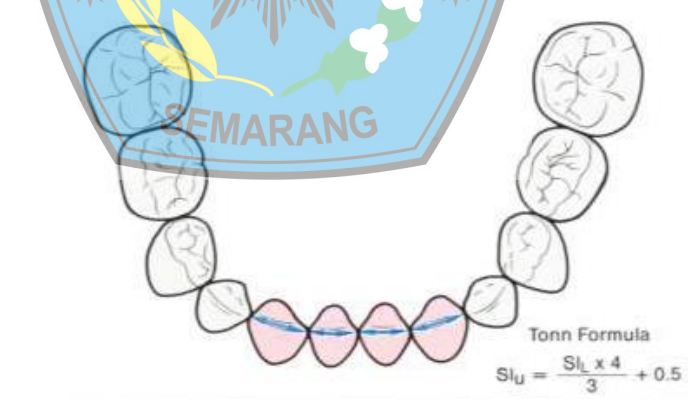
Sistem analisa bentuk lengkung geligi diperkenalkan oleh Pont pada tahun 1909. Pengukuran lebar 4 insisif atas dapat menentukan lebar lengkung geligi di daerah premolar dan molar. Lebar mesiodistal terbesar dari gigi-gigi insisif atas diukur menggunakan jangka, dan dijumlahkan dalam satuan milimeter atau yang disebut sebagai *Sum of Incisors* (SIU).



Gambar 2.2 Analisa lengkung gigi

Pengukuran bentuk lengkung gigi dapat dilakukan pada model studi dan agar lebih akurat dapat langsung dilakukan selama pemeriksaan klinis secara intra oral.

Pengukuran bentuk lengkung gigi dapat dilakukan berdasarkan jumlah mesiodistal gigi-gigi insisif bawah (SIL) menggunakan Formula Tonn untuk menentukan jumlah lebar mesiodistal 4 insisif atas (SIU) yang sesuai bila insisif sentral atau insisif lateral hilang, atau pada kasus-kasus hipoplasia maupun hiperplasia insisif atas.

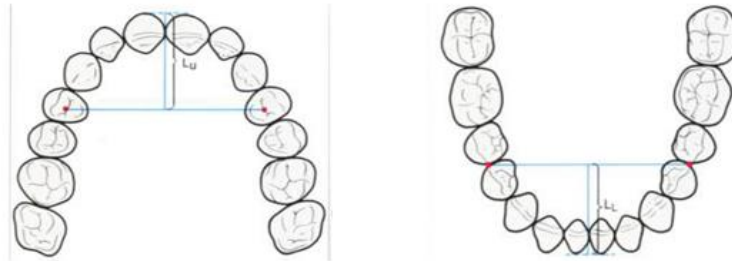

Gambar 2.3 Tonn Formula

## 2) Panjang lengkung gigi anterior

Panjang lengkung gigi anterior menurut Korkhaus (Lu pada maksila, LL pada mandibula) didefinisikan sebagai jarak tegak lurus dari permukaan labial paling anterior insisif sentral sampai garis yang menghubungkan titik-titik acuan lebar lengkung anterior. Pengukuran ini dapat menunjukkan adanya malposisi

anteroposterior gigi-gigi anterior



Gambar 2.4 Panjang lengkung gigi anterior

Nilai-nilai standar panjang lengkung anterior bergantung pada jumlah lebar mesiodistal gigi insisif atas (SIu). Panjang anteroposterior lengkung geligi anterior mandibula secara normal lebih pendek 2 mm daripada lengkung maksila (diameter labiolingual insisal edge insisif atas). Panjang lengkung geligi anterior dapat berubah karena keberadaan malposisi gigi anterior dan migrasi premolar pertama. Pada kasus labioversi/protrusi gigi-gigi anterior, panjang lengkung geligi anterior meningkat, sedangkan penurunan panjang lengkung geligi anterior menunjukkan retrusi gigi-gigi anterior.

#### 4. Radiologi Kedokteran Gigi

Pemeriksaan radiografi mempunyai peranan yang sangat penting di bidang kedokteran gigi. Hampir semua perawatan gigi dan mulut membutuhkan data dukungan pemeriksaan radiografi agar perawatan yang dilakukan mencapai hasil yang optimal (White, 2009).

Jenis radiografi dental yang digunakan dalam bidang kedokteran gigi ada dua, yaitu radiografi intraoral dan ekstraoral. Teknik radiografi intraoral meletakkan film di dalam mulut pasien, contohnya: radiografi periapikal, bitewing dan oklusal. Teknik radiografi ekstraoral meletakkan film di luar mulut pasien, contohnya: radiografi panoramik, radiografi lateral dan sefalometri (Altugh, 2011).

Tujuan radiografi dental antara lain yaitu untuk (Jose, 2011):

- 1) Mendeteksi lesi, dan lain-lain.
- 2) Membuktikan suatu diagnosis penyakit.
- 3) Melihat lokasi lesi/benda asing yang terdapat pada rongga mulut.
- 4) Menyediakan informasi yang menunjang prosedur perawatan.
- 5) Mengevaluasi pertumbuhan dan perkembangan gigi geligi.
- 6) Melihat keberadaan karies, penyakit periodontal dan trauma
- 7) Sebagai data rekam medis yang dapat diperlukan sewaktu waktu

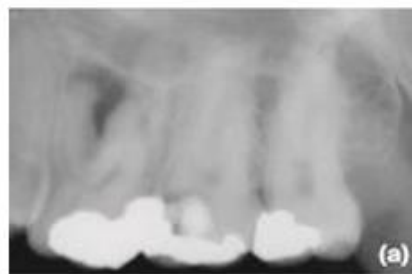Teknik radiografi dalam bidang kedokteran gigi terbagi menjadi dua yaitu:

- 1) Radiografi intraoral

Radiografi intraoral terbagi atas:

- a) Radiografi periapikal

Radiografi periapikal adalah salah satu jenis radiografi intraoral yang menggambarkan 3-4 gigi dan jaringan sekitarnya. Radiografi periapikal dibagi menjadi dua teknik yaitu paralel dan bisekting. Pada teknik paralel, film diletakkan pada pegangan film (film holder) dan diposisikan sejajar dengan sumbu gigi. Pada teknik *bisecting*, film diletakkan sedekat mungkin dengan permukaan palatal/lingual gigi.



Gambar 2.5 Gambran radiografi periapikal

Teknik paralel memiliki kelebihan menghasilkan gambar yang akurat dengan sedikit pembesaran, jaringan periapikal terlihat dengan baik, memungkinkan mendeteksi

karies proksimal. Sedangkan kelemahannya yaitu posisi film menyebabkan ketidaknyamanan pada pasien terutama untuk gigi posterior, dan sulit menempatkan film holder dalam mulut bagi operator yang tidak berpengalaman. Teknik bisecting memiliki kelebihan yaitu penempatan film tidak mengganggu dan nyaman digunakan di semua area mulut pasien, sedangkan kelemahannya yaitu sering terjadi masalah angulasi, dan sering mengakibatkan gambar yang terdistorsi buruk.

b) Radiografi bitewing

Teknik radiografi bitewing tidak menggunakan pegangan film (film holder) melainkan dengan cara pasien menggigit sayap film untuk stabilisasi film di dalam rongga mulut. Indikasi pemakaian bitewing adalah untuk mendeteksi karies gigi, mengetahui perkembangan karies gigi, melihat keberadaan restorasi, dan menilai status periodontal.

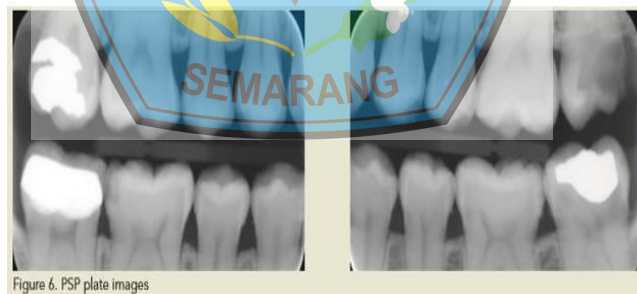

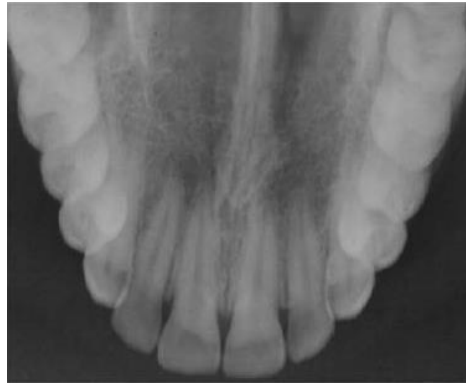Figure 6. PSP plate images

Gambar 2.6 Gambaran radiografi bitewing

c) Radiografi Oklusal

Radiografi oklusal didefinisikan sebagai teknik radiografi intraoral menggunakan X-ray gigi dimana paket film (5.7x7.6) atau kaset intraoral kecil ditempatkan pada oklusal plane. Radiografi oklusal digunakan untuk melihat anatomi tulang maksila maupun mandibular dengan area yang luas pada satu film. Indikasi radiografi oklusal adalah untuk

mendeteksi gigi taring yang tidak tumbuh, fraktur, melihat ukuran dan luas lesi seperti kista atau tumor rahang atas anterior.



Gambaran 2.7 Gambaran radiografi oklusal

## 2) Radiografi ekstraoral

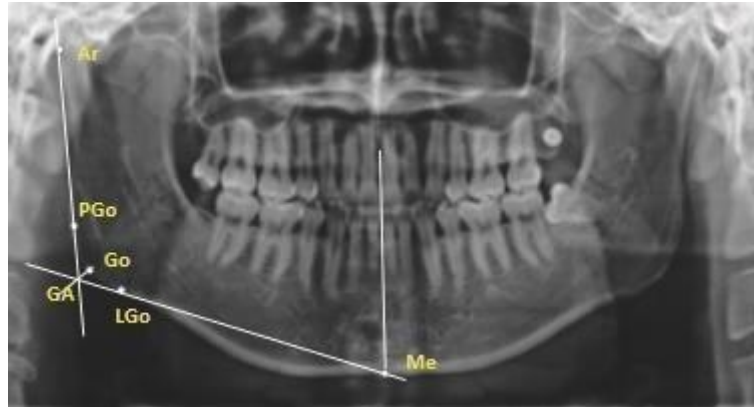
Radiografi ekstraoral merupakan pemeriksaan menggunakan film yang lebih besar dan berada diluar mulut sewaktu pemaparan sinar-x yang bertujuan untuk melihat area pada kepala dan rahang. Radiografi ekstraoral terdiri atas radiografi panoramic, lateral jaw, sefalometri, posterior-anterior, submentovertex, waters view, dan sebagainya.

Radiografi ekstraoral terbagi menjadi:

### a) Radiografi Panoramik

Radiografi panoramik berguna untuk mendapatkan gambaran keseluruhan maksilofasial secara utuh. Sumber sinar-X pada radiografi panoramik dan film berputar mengelilingi pasien, gerakan kurva film berputar pada sumbunya dan bergerak mengelilingi pasien. Sumber sinar-x dan tempat film bergerak bersamaan dan berlawanan satu sama lain. Sumber sinar-x pada radiografi intraoral (periapikal dan *bitewing*) tetap diam.





Gambar 2.8 gambaran radiografi ekstraoral panoramik

Indikasi pemakaian radiografi panoramik adalah untuk:

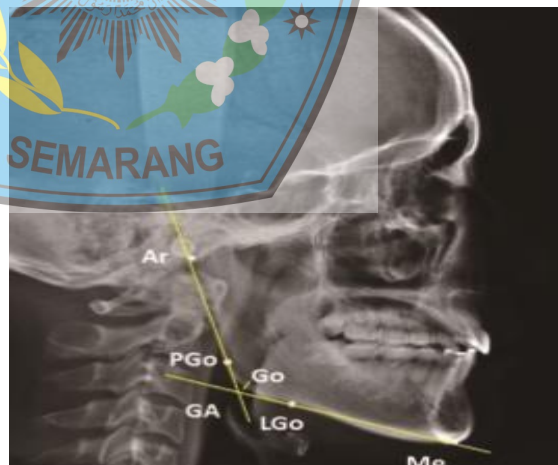
- (1) Mendeteksi ada/tidaknya gigi yang tidak erupsi
- (2) Melihat hubungan gigi posterior atas dengan sinus maksilaris
- (3) Melihat hubungan gigi posterior bawah dengan kanalis alveolaris inferior
- (4) Melihat suspek pembengkakan asimtomatik
- (5) Pemeriksaan radiografi gangguan TMJ
- (6) Pemeriksaan tumor dan kista odontogenik
- (7) Melihat crest alveolar untuk pemasangan implan
- (8) Mengevaluasi maxilomandibular yang telah mengalami trauma
- (9) Pemeriksaan intervensi bedah maksila/mandibula

Keuntungan dari radiografi panoramik adalah memiliki cakupan luas meliputi tulang wajah dan gigi, dosis radiasi rendah, kenyamanan pemeriksaan untuk pasien, bisa digunakan pada pasien yang tidak dapat membuka mulut, waktu yang dibutuhkan untuk membuat gambar relatif singkat (3-4 menit). Kelemahan radiografi panoramik yaitu gambar yang dihasilkan tidak menampilkan anatomi yang detail seperti pada radiografi periapikal, tidak bisa mendeteksi lesi karies yang kecil,

kadang- kadang terjadi tumpang tindih struktur yang dapat menyebabkan lesi odontogenik tidak terlihat (Avinash, 2015).

b) Radiografi sefalometri

Radiografi sefalometri dapat digunakan untuk mempelajari cara mengenali kondisi pasien seperti retrusi mandibula, prognati mandibula, tinggi rendahnya ukuran panjang wajah dan pertumbuhan yang berlebihan pada maksila. Penggunaan radiografi sefalometri berkaitan dengan pengenalan tiga bentuk tipe profil wajah yaitu datar, cekung, dan cembung. Radiografi sefalometri memungkinkan dokter gigi untuk menganalisis hubungan antara wajah dan gigi geligi sehingga diagnosis mengenai kondisi pasien lebih akurat, dengan melihat morfologi wajah dan gigi (Bishara, 2001).



Gambaran 2.9 Gambaran radiografi sefalometri

Sefalometri telah menjadi standard bagi dokter gigi untuk melakukan perawatan ortodonti karena bertujuan untuk mengevaluasi kondisi pasien sebelum perawatan terkait dengan hubungan dental dan fasial pasien, untuk mengevaluasi perubahan yang terjadi selama perawatan,

dan untuk menentukan pergerakan gigi-geligi dan pertumbuhan wajah pada saat perawatan (Bishara, 2001).

Gambaran radiografi sefalometri dapat memperlihatkan hubungan gigi yang satu dengan gigi yang lainnya, juga pada kondisi rahang dan struktur kraniofasial, serta dapat memperlihatkan hubungan ulang maksila dan mandibula terhadap struktur kranial yang lain. Sefalometri juga dapat mengevaluasi profil jaringan lunak pasien (Bishara, 2001).

#### 5. Analisis Sefalometri

Analisis sefalometri pertama kali dikemukakan oleh Downs pada tahun 1948 yang kemudian dikembangkan oleh beberapa ilmuwan lainnya seperti Steiner tahun 1953, Sassouni tahun 1955, Ricketts tahun 1960, Tweed tahun 1966, dan beberapa ilmuwan lainnya menjadi metode analisis lain. Metode analisis tersebut memiliki nilai-nilai normal yang kemudian digunakan sebagai dasar dalam mendefinisikan karakter dental, skeletal, serta wajah dengan baik. Nilai-nilai tersebut pada umumnya ditentukan berdasarkan pada populasi kulit putih, Amerika (ras Kaukasus). Hellman tahun 1929 menyatakan bahwa meskipun memiliki pertumbuhan wajah dan gigi yang normal, namun terdapat perbedaan tipe fasial secara individual pada ras yang berbeda dan juga diantara tiap individu dalam ras yang sama (Bishara, 2001).

Sefalometri adalah ilmu yang mempelajari pengukuran- pengukuran yang bersifat kuantitatif pada bagian tertentu di daerah kepala untuk mendapat informasi tentang pola kraniofasial. Sefalometri memiliki dua proyeksi, yaitu proyeksi lateral dan proyeksi frontal. Beberapa peneliti menggunakan analisis sefalometri untuk melihat dan memperkirakan pertumbuhan molar ketiga mandibula yang diduga akan mengalami impaksi dengan menggunakan foto lateral sefalometri, dan mengukur sudut yang dibentuk oleh sumbu panjang gigi impaksi mandibula

terhadap mandibula plane serta oklusal plane (Achmad, 2012).

Kegunaan dari analisis sefalometri dalam bidang ortodonti yaitu:

- 1) Untuk menilai relasi skeletal, penilaian relasi dental, dan analisis fungsional yang dibutuhkan untuk penetapan diagnosa.
- 2) Analisis untuk merencanakan suatu perawatan Analisis untuk meramalkan pertumbuhan
- 3) Penilaian terhadap hasil perawatan
- 4) Mempelajari profil wajah
- 5) Analisis bibir
- 6) Analisis posisi lidah
- 7) Melakukan penelitian (Achmad,2012)

1) Teknik *tracing*

*Tracing* merupakan metode konvensional yang digunakan pada analisis sefalogram. *Tracing* dilakukan pada ruangan yang memiliki pencahayaan tidak terlalu terang dengan menggunakan kertas kalkir atau asetat 0,003 inci dan menggunakan pensil dengan struktur yang keras, misalnya H4. Teknik *tracing* dilakukan dengan membuat 3 buah tanda pada sefalogram, yaitu 2 pada daerah cranium dan 1 pada daerah vertebrae servikal sebagai penuntun agar tidak terjadi pergeseran. Kertas *tracing* diletakkan pada sefalogram dan difiksasi agar posisinya tidak berubah lalu sefalogram beserta kertas *tracing* diletakkan pada *tracing box* dengan iluminasi yang baik (Araki, 2015).

Teknik *tracing* juga membutuhkan pengetahuan mengenai seluruh anatomi kepala. Sefalometri dalam bentuk gambar dua dimensi menggambarkan objek tiga dimensi dimana ada struktur kraniofasial berupa titik unilateral dan bilateral. Hasil radiografi sefalometri terkadang menghasilkan struktur berupa titik bilateral yang saling membentuk bayangan. Struktur yang benar dapat diperoleh dengan memilih titik yang terletak di pertengahan antara

kedua titik (Naragon, 2013). Setelah menentukan kontur skeletal dan jaringan lunak fasial, langkah selanjutnya adalah menentukan titik-titik pada struktur anatomi atau *anatomy landmark* yang diperlukan pada saat melakukan analisis. Titik- titik tersebut kemudian dihubungkan menjadi garis dan dua garis yang berpotongan untuk menghasilkan sudut. Besar sudut inilah yang kemudian dapat menentukan struktur anatomi tertentu dalam kondisi normal atau tidak normal (Hudiyono, 2014).

a) Titik – titik referensi pada analisis sefalometri

Radiografi sefalometri pertama kali digunakan pada dekade keempat dan kelima pada abad ke-20 sebagai penemuan antropologis dan ortodontis untuk mempelajari variasi pertumbuhan kraniofasial manusia. Para ortodontis mulai menggunakan sefalogram untuk membantu dalam diagnosis klinis dan perawatan pada dekade kelima abad ini (Bhisara, 2001).

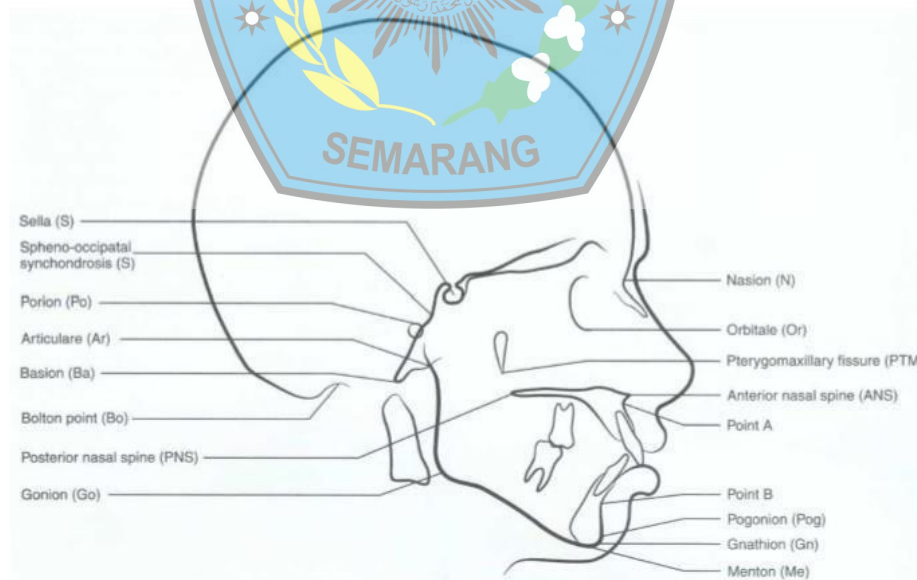


Figure 10-2 Major landmarks on a lateral cephalometric tracing.

Gambar 2.10 Titik-titik referensi pada radiograf sefalometri lateral

Titik – titik referensi yang digunakan untuk melakukan suatu pengukuran terhadap gambaran radiografi sefalometri meliputi (Bishara, 2001):



(1) Titik jaringan keras

- (a). Sella (S): terletak di tengah dari outline fossa pituitary (sella turcica)
- (b). Nasion (N): terletak di bagian paling inferior dan paling anterior dari tulang frontal, berdekatan dengan sutura frontonasalis.
- (c). Orbitale (Or): terletak pada titik paling inferior dari outline tulang orbita dan sering terlihat outline pada gambaran radiografi, sehingga titik orbitale dibuat di pertengahan dari titik orbitale kanan dan kiri.
- (d). Titik A (A): terletak pada bagian paling posterior dari bagian depan tulang maksila, biasanya dekat dengan apeks akar gigi insisif sentral atas.
- (e). Titik B (B): terletak pada titik paling posterior dari batas anterior mandibula, biasanya dekat dengan apeks akar gigi insisif sentral bawah.
- (f). Pogonion (Pog): terletak pada bagian paling anterior dari dagu.
- (g). Gnathion (Gn): terletak pada outline dagu di pertengahan antara titik pogonion dan menton.
- (h). Menton (Me): terletak bagian paling inferior dari dagu.
- (i). Articulare (Ar): terletak pada pertemuan batas inferior dari basis kranii dan permukaan posterior dari kondilus mandibula.
- (j). Gonion (Go): terletak pada pertengahan dari sudut mandibula.
- (k). Porion (Po): terletak pada bagian paling superior dari ear rod (pada batas superior dari meatus auditory external).

(2) Titik- titik jaringan lunak

- (a) Soft tissue glabella (G): titik paling anterior dari bidang midsagital dahi.



- (b) Pronasale (Pr): titik paling depan dari ujung hidung.
- (c) Labrale superius (Ls): titik tengah di pinggir superior dari bibir atas
- (d) Labrale inferius (Li): titik tengah di pinggir inferior dari bibir bawah.
- (e) Soft tissue pogonion (Pog): titik paling anterior dari kontur jaringan lunak dagu

## 6. Analisis Steiner

Analisis Steiner merupakan analisis yang dapat digunakan untuk melihat perubahan yang terjadi pada pasien pasca bedah ortognati. Analisa steiner sangat sederhana, mudah dimengerti, dan menghasilkan informasi klinis yang maksimal dengan metode yang minimal. Analisis Steiner terdiri dari tiga jenis analisis yaitu analisis skeletal, dental, dan jaringan lunak (Jacobson, 2006).

### 1) Analisis Skeletal

#### a) Sudut SNA

Sudut SNA digunakan untuk menganalisis hubungan anteroposterior maksila terhadap basis kranium. Sudut SNA dibentuk dari pertemuan garis S-N dan N-A. Nilai normal sudut SNA adalah  $82^{\circ} \pm 2^{\circ}$ .

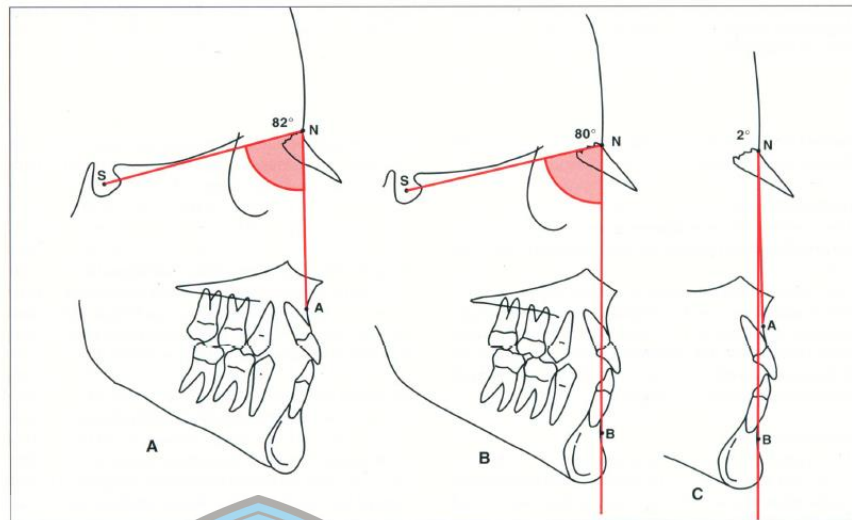
#### b) Sudut SNB

Sudut SNB digunakan untuk menganalisis hubungan anteroposterior mandibula terhadap basis kranium. Sudut SNB dibentuk dari pertemuan garis S-N dan N-B. Nilai normal sudut SNB adalah  $80^{\circ} \pm 2^{\circ}$ .

#### c) Sudut ANB

Sudut ANB digunakan untuk menganalisis hubungan maksila terhadap mandibula. Sudut ANB merupakan selisih dari sudut SNA dan SNB. Nilai normal sudut ANB adalah  $2^{\circ}$ . Jika lebih dari  $2^{\circ}$  di indikasikan maloklusi kelas II skeletal. Jika terjadi Diskripansi rahang anterior-posterior yang lebih besar maka sulut

dilakukan perbaikan maloklusi.



Gambar 2.11 Sudut ANB . Sudut ANB  $2^{\circ}$  (c) perbedaan sudut SNA (a) dan SNB (b) merupakan oklusi “Normal”.

d) Sudut OP-SN

Sudut OP-SN menyatakan hubungan antara garis oklusal yang ditarik melewati gigi premolar pertama hingga gigi molar pertama. Nilai normal sudut ini adalah  $14^{\circ}$ . Sudut OP-SN akan meningkat pada individu yang berwajah panjang atau mengalami pertumbuhan vertikal dan kasus *open bite* skeletal. Sebaliknya, sudut ini akan menurun pada individu berwajah pendek atau mengalami pertumbuhan horizontal dan kasus *deep bite* skeletal.

e) Sudut MP-SN

Sudut MP-SN adalah inklinasi dari dataran mandibula terhadap basis kranium anterior. Sudut MP-SN dibentuk dari pertemuan dataran mandibula (Go-Gn) dan garis S-N. Besar sudut MP-SN dapat menentukan pola pertumbuhan wajah seseorang. Nilai normal sudut ini  $32^{\circ}$ . Nilai sudut MP-SN yang lebih kecil mengindikasikan pola pertumbuhan wajah ke arah horizontal, sedangkan sudut MP-SN yang lebih besar mengindikasikan pola pertumbuhan wajah ke arah vertikal. Inklinasi bidang mandibula sangat menentukan dimensi vertikal

wajah (Jacobson, 2006).

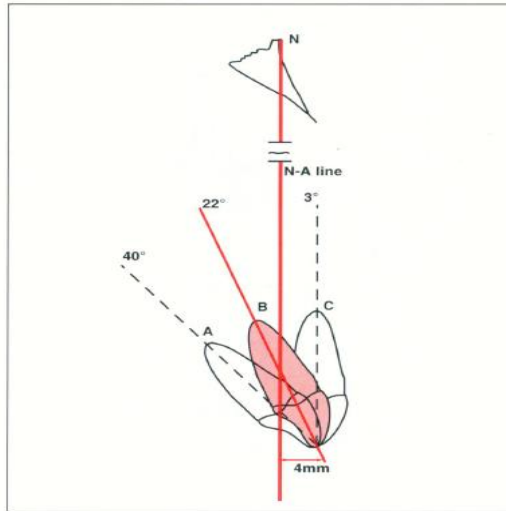
Tipe vertikal wajah menurut Steiner dibagi 3 yaitu tipe pendek (*hypodivergent*) dengan sudut MP-SN  $<27^\circ$ , tipe normal (*normodivergent*) dengan sudut MP-SN  $27^\circ-37^\circ$  dan tipe panjang (*hyperdivergent*) dengan sudut MP-SN  $>37^\circ$  (Singh, 2007).

## 2) Analisis dental

Analisis dental meliputi posisi insisivus rahang atas, posisi insisivus rahang bawah, sudut interinsisal dan posisi insisivus rahang bawah ke dagu (Jacobson, 1995).

### a) Posisi insisif rahang atas (maksila)

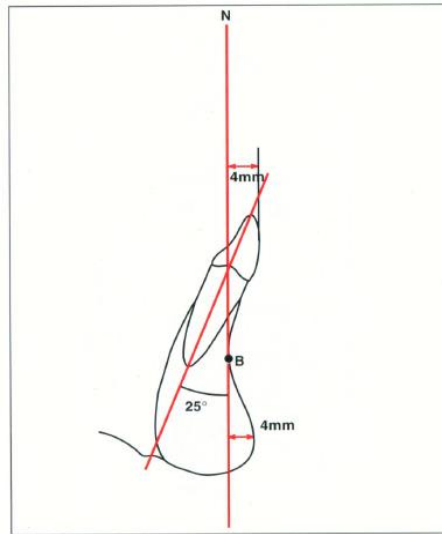
Letak dan inklinasi aksial gigi insisif atas ditentukan dengan menghubungkan gigi ke garis dari nasion ke titik A (N-A). Gigi insisif atas terhadap garis N-A yang dibaca dalam derajat digunakan untuk menentukan hubungan angular gigi-gigi insisif atas, sedangkan yang dibaca dalam mm, digunakan untuk memberikan informasi posisi gigi insisif di depan/belakang dari garis N-A (gambar). Jarak permukaan gigi insisif paling labial terhadap garis N-A sebesar 4 mm di depan garis N-A, dan inklinasi aksialnya membentuk sudut  $22^\circ$  dengan garis N-A. Pembacaan sudut saja tidak cukup, demikian juga apabila hanya pembacaan jarak saja. *Maxillary Incisor Angle* digunakan untuk mengetahui posisi insisif terhadap facial skeleton.



Gambar 2.12 Ilustrasi untuk menunjukkan kekurangan saat menghubungkan ujung gigi insisif dengan milimeter. Ketiga gigi tersebut adalah 4 mm dari garis NA tetapi berbeda kemiringan (yaitu, 40 derajat, 22 derajat, dan 3 derajat)

b) Posisi insisif rahang bawah (mandibula)

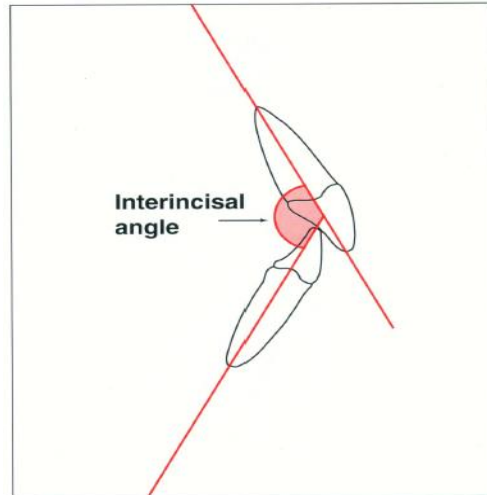
Letak gigi insisif bawah dalam arah antero-posterior dan angulasinya ditentukan dengan menghubungkan gigi dengan garis dari nasion ke titik B (N-B). Pengukuran gigi insisif bawah terhadap garis N-B dalam mm menunjukkan posisi gigi di depan/ belakang garis N-B. Pembacaan gigi insisif sentral bawah terhadap garis N-B dalam derajat menentukan inklinasi aksial gigi tersebut. Titik paling labial gigi insisif sentral bawah terletak 4 mm di depan garis NB, sedangkan inklinasi aksial gigi ini terhadap garis N-B sebesar 25°. Kepastian letak dan angulasi gigi insisif rahang memiliki tingkat kepentingan yang sama dengan kasus gigi insisif rahang atas.



Gambar 2.13 Hubungan gigi rahang bawah dengan garis NB 4cm dan 25 derajat

c) Sudut interincisal

Sudut interincisal digunakan untuk mengetahui inklinasi gigi insisif dan relasi gigi insisif atas dan bawah. Sudut interincisal merupakan perpanjangan garis dari tepi insisal dan apeks akar gigi insisif atas dan bawah. Sudut interincisal kecil bila inklinasi gigi insisif lebih ke labial dari basis gigi-geligi. Rentang sudut interincisal sebesar  $130^{\circ}$ - $150^{\circ}$ , dengan rerata 131 (Jacobson, 2007). Sudut interinsisal merupakan sudut antara insisif atas dan bawah yang memiliki rata-rata normal  $131^{\circ}$ . Derajat sudut kurang dari  $131^{\circ}$  menandakan proklinasi, sedangkan derajat sudut di atas  $131^{\circ}$  menandakan retroklinasi insisif (Premkumar, 2015).



Gambar 2.14 Sudut Interinsisal

3) Analisis jaringan lunak

Analisis jaringan lunak meliputi penilaian dari adaptasi dari jaringan lunak dengan ukuran, bentuk, dan postur bibir, ketebalan jaringan lunak dan struktur hidung yang berkaitan dengan wajah bagian bawah (Jacobson, 2006)