

# Gambaran Kualitas Sediaan Jaringan Hati Menggunakan Larutan Fiksatif NBF 10% dan Alkohol 70% pada Pewarnaan HE (Hematoksilin-Eosin)

*by Fitri Nuroini*

---

**Submission date:** 12-Jul-2023 01:40PM (UTC+0700)

**Submission ID:** 2129998587

**File name:** 13.\_Gambaran\_Kualitas\_Sediaan\_Hati.pdf (351.78K)

**Word count:** 2486

**Character count:** 15519



## Gambaran Kualitas Sediaan Jaringan Hati Menggunakan Larutan Fiksatif NBF 10% dan Alkohol 70% pada Pewarnaan HE (Hematoksilin-Eosin)

### *Description of the Quality of Liver Microscope Prepared Slide Using Fixative Solutions NBF 10% and Alcohol 70% at HE (Hematoxylin-Eosin) Staining*

Syarifah Nur Fajrina<sup>\*</sup>, Tulus Ariyadi, Fitri Nuroini

Universitas Muhammadiyah Semarang

\*[rinalhabsyie127@gmail.com](mailto:rinalhabsyie127@gmail.com)

#### ABSTRAK

Penggunaan larutan fiksatif pada jaringan adalah untuk mempertahankan morfologi jaringan seperti pada saat kondisi jaringan hidup tanpa adanya perubahan bentuk maupun ukuran. NBF 10% merupakan larutan fiksatif rutin dan umum digunakan sebagai larutan fiksatif dalam pembuatan sediaan jaringan. Alkohol 70% adalah salah satu larutan fiksatif yang memiliki daya penetrasi cepat dan mudah untuk diperoleh. Tujuan penelitian ini adalah untuk mengetahui kualitas sediaan jaringan hati yang telah difiksasi dengan NBF 10% dan Alkohol 70%. Penelitian ini bersifat deskriptif dengan rancangan *Cross Sectional*. Sampel organ hati diperoleh dari 15 mencit kemudian melalui *processing* jaringan diolah menjadi 30 sediaan dengan pewarnaan HE. Kualitas sediaan diamati dan dilakukan penilaian skor 1 dengan hasil kurang baik dan 2 untuk sediaan hasil baik. Hasil penelitian menunjukkan bahwa sediaan jaringan hati dengan fiksasi NBF 10% diperoleh hasil lebih baik 90% dan kurang baik 10% dari sediaan yang difiksasi menggunakan Alkohol 70% diperoleh hasil baik 10% dan kurang baik 90%. Berdasarkan hasil penelitian kualitas sediaan jaringan hati yang difiksasi menggunakan NBF 10% lebih baik dari Alkohol 70% untuk proses fiksasi.

**Kata kunci :** Fiksasi, larutan fiksatif NBF 10%, Larutan fiksatif Alkohol 70%, sediaan jaringan hati

#### ABSTRACT

The use of fixative solutions in tissue is to maintain tissue morphology such as when living tissue conditions without any changes shape or size. NBF 10% is a routine fixative solutions and general used as a fixative solutions in the preparation of tissue microscope prepared slide. Alcohol 70% is one of fixative solutions that have fast penetration potency and easy to get. The purpose of this research is to know the quality of liver tissue microscope prepared slide that have been fixed with NBF 10% and Alcohol 70% this research is descriptive with *Cross Sectional* design. Liver organ samples were obtained from 15 mice (*Mus Musculus*) then through tissue processing was made into 30 microscope prepared slides with HE staining. The quality of the microscope prepared slides was observed and assessment of 1 score with less result and 2 for the preparation of better result. The result research showed that the microscope prepared slides of liver tissue with NBF 10% fixation was better 90% and the less result 10% of the microscope prepared slides fixed by using the Alcohol 70% obtained the less result 90% and the better result 10%. Based on the results of quality research of liver tissue microscope prepared slides fixed using NBF 10% is better than the use of Alcohol 70% fixative solutions for the fixation process.

**Keywords:** Fixation, fixative solutions NBF 10%, fixative solutions Alcohol 70%, liver tissue preparations

#### PENDAHULUAN

##### 6 Latar Belakang

Fiksasi bertujuan untuk mempertahankan morfologi jaringan seperti kondisi awal atau sama seperti jaringan hidup tanpa adanya perubahan bentuk maupun ukuran. Selain itu fiksasi berfungsi untuk mencegah autolisis atau proses pembusukan serta memudahkan pembuatan jaringan irisan yang tipis (Suprianto, 2014; Praharendra, 2015).

Larutan yang digunakan pada proses fiksasi antara lain larutan bouin, larutan zenker, larutan hely, larutan carnoy, larutan orth dan larutan NBF (*neutral buffered formalin*) 10%. NBF 10% merupakan larutan fiksatif umum dan paling banyak digunakan sebagai salah satu larutan fiksatif rutin dalam pembuatan sediaan jaringan histologi (Suntoro *et. al.*, 1983). NBF



10% memiliki beberapa kelebihan seperti pH mendekati normal, dapat disimpan dalam jumlah besar dan waktu yang lama. Namun, daya fiksasi NBF 10% lebih lambat yakni memerlukan waktu 12 sampai 24 jam dan membutuhkan perlakuan pada beberapa protein bila digunakan untuk pemeriksaan IHC (*immunohistochemistry*) (Miranti, 2010). Alkohol merupakan salah satu larutan yang digunakan untuk fiksasi dengan konsentrasi 70%. Alkohol 70% lebih mudah diperoleh, murah, daya penetrasi cepat, dapat melarutkan lemak, jaringan tidak perlu dicuci secara khusus dan dapat dibawa langsung ke proses selanjutnya (Luna, 2000)

Hati memiliki struktur jaringan yang lunak dan terdapat beberapa komponen pada hati yang dapat berpengaruh terhadap proses fiksasi yaitu adanya lemak, darah dan air dengan kadar yang tinggi (Jusuf, 2009). Berdasarkan komponen-komponen yang terdapat pada hati tersebut dapat menjadi kekhawatiran pembuatan sediaan jaringan hati saat proses fiksasi yang dapat menyebabkan larutan fiksatif tidak menyerap dengan baik. Potongan jaringan yang terlalu besar mengakibatkan jaringan tidak terfiksasi dengan sempurna dan dapat menyebabkan jaringan membusuk. Selain itu, apabila proses fiksasi terlalu lama akan menyebabkan jaringan menjadi keras dan sulit untuk dipotong (Muntiha, 2001; Brata, 2013).

Penelitian Suprianto (2014) tentang perbandingan efek fiksasi formalin metode intravital dengan metode konvensional terhadap kualitas gambaran histologis hati tikus diketahui bahwa metode fiksasi intravital lebih baik dibandingkan dengan metode fiksasi konvensional. Hal tersebut menunjukkan kedua metode dapat digunakan, akan tetapi untuk hasil yang optimal ditunjukkan pada metode fiksasi intravital. Penelitian yang dilakukan oleh Prasetyani (2017) pada cairan efusi pleura diperoleh hasil bahwa terdapat perbedaan gambaran mikroskopik cairan efusi pleura yang difiksasi dengan larutan fiksatif NBF 10% dan alkohol 70%.

### 13 Tujuan Penelitian

Tujuan dari penelitian ini adalah untuk mengetahui gambaran kualitas sediaan histologi jaringan hati menggunakan larutan fiksatif NBF 10% dan alkohol 70% pada pewarnaan HE.

### METODE

Jenis penelitian yang digunakan bersifat deskriptif menggunakan Subyek penelitian adalah organ hati dari Mencit (*Mus musculus*) jantan normal umur 3 bulan. Obyek penelitian ini adalah sediaan hati sebanyak 30 sediaan yang difiksasi dengan larutan NBF 10% dan 30 sediaan yang difiksasi dengan alkohol 70% (Sekaran, 2006). Metode pengumpulan data pada penelitian ini menggunakan data primer yang diperoleh dari sampel pada saat *processing* jaringan mencakup proses fiksasi pada jaringan hati yang diwarnai dengan hematoxilin-eosin dan pembacaan secara mikroskopis pada sediaan jaringan hati. Hasil penilaian diberi skor sesuai dengan kriteria pada tabel penilaian kemudian dianalisis secara deskriptif.

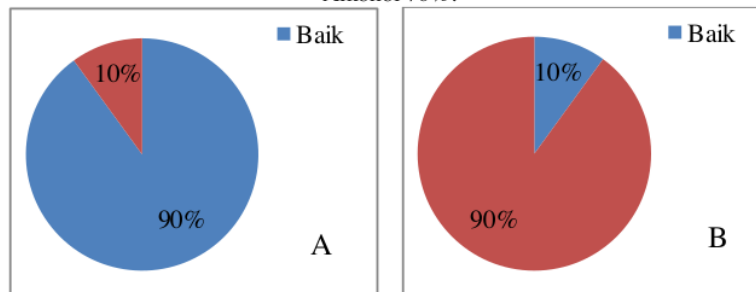
### HASIL DAN PEMBAHASAN

#### Hasil

Hasil pengamatan mikroskopis kualitas sediaan jaringan hati yang difiksasi menggunakan larutan fiksatif NBF 10% dan Alkohol 70% pada pewarnaan HE menggunakan perbesaran lensa objektif 40x sebanyak 30 lapang pandang pada 30 sediaan jaringan hati. Pengamatan dilakukan oleh 2 dokter spesialis Patologi Anatomi disajikan pada gambar 1.

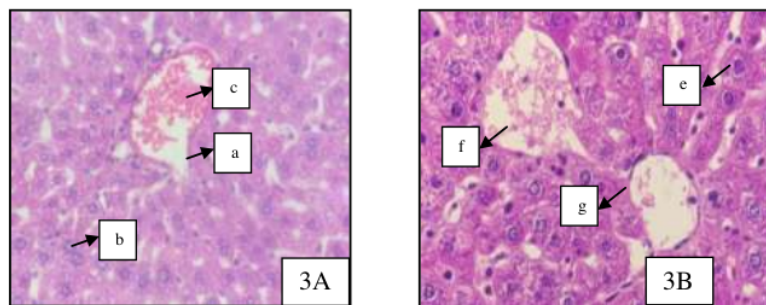


Gambar 1:  
Diagram hasil persentase pengamatan mikroskopis kualitas sediaan jaringan hati (A) NBF 10% (B) Alkohol 70%.



Berdasarkan diagram hasil pengamatan kualitas sediaan jaringan hati menggunakan larutan fiksatif NBF 10% diperoleh hasil sediaan sebanyak 90% baik dan 10% kurang baik, sedangkan untuk sediaan jaringan hati yang difiksasi menggunakan Alkohol 70% diperoleh hasil 10% baik dan 90% kurang baik di sajikan pada gambar 2.

Gambar 2:  
Kualitas sediaan jaringan hati dengan fiksasi NBF 10% (3A) dan Alkohol 70% (3B), vena Centralis (a) sel hepatosit jelas (b) eritrosit utuh (c) vena centralis (d) sel hepatosit menggumpal (e) eritrosit lisis (f) (HE, 400x).



Berdasarkan gambar kualitas sediaan dengan perbesaran 400x jaringan yang difiksasi menggunakan larutan fiksatif NBF 10% diperoleh hasil lebih baik dari penggunaan Alkohol 70% sebagai larutan fiksatif. Fiksasi menggunakan larutan fiksatif NBF 10% dan Alkohol 70% tidak terjadi perubahan struktur, namun fiksasi menggunakan Alkohol 70% terjadi perubahan morfologi pada sel jaringan. Fiksasi menggunakan NBF 10% dan Alkohol 70% sama-sama tampak vena centralis. Fiksasi NBF 10% tampak sel hepatosit tersebar merata dengan warna biru pada inti sel dan warna merah pada sitoplasma tampak jelas.

Sebaliknya, fiksasi Alkohol 70% sel hepatosit tampak kasar dan tidak merata, biru pada inti sel dan merah pada sitoplasma tampak berwarna jelas pekat. Pembacaan secara mikroskopis pada sediaan juga terdapat sel eritrosit dengan tampak jelas utuh, tersebar merata dan tidak bertumpuk dengan fiksasi menggunakan NBF 10% dan fiksasi Alkohol 70% eritrosit mengalami lisis.

## PEMBAHASAN

Fiksasi adalah proses pengawetan dan pencegahan proses pembusukan pada jaringan. Fiksasi bertujuan untuk mengawetkan jaringan sehingga mirip dengan keadaan saat hidup serta





mengeraskan sehingga mudah membuat irisan jaringan yang tipis. Fiksasi merupakan proses mempertahankan agar bentuk, ukuran dan struktur elemen sel dan jaringan tidak berubah dengan menggunakan larutan fiksatif (Brata, 2013 ; Suprianto, 2014).

Hasil pengamatan penilaian terhadap kualitas sediaan jaringan hati yang difiksasi menggunakan larutan fiksatif NBF 10% menunjukkan gambaran mikroskopis yang sangat baik dengan hasil 90% dari 30 sediaan. Kualitas sediaan jaringan hati yang difiksasi menggunakan NBF 10% tidak terjadi perubahan struktur jaringan hati, tampak jelas vena centralis, sel hepatosit tersebar merata, serta warna biru pada inti sel dan merah pada sitoplasma pada sediaan seragam. Kualitas sediaan jaringan hati dengan fiksasi NBF 10% ditandai adanya tampak gambaran sel eritrosit berwarna merah tersebar merata. Kualitas sediaan jaringan hati yang kurang baik sebanyak 10% terjadi disebabkan oleh beberapa faktor yang berpengaruh terhadap fiksasi seperti pemotongan ukuran organ, ketebalan organ dan faktor yang menghambat masuknya larutan fiksatif ke dalam jaringan. Faktor *processing* jaringan lainnya dapat berpengaruh terhadap jaringan sehingga tampak terlipat pada sediaan namun masih dapat diamati.

Berdasarkan penelitian Suprianto (2013) fiksasi dengan metode konvensional dengan merendam potongan – potongan kecil jaringan ke dalam larutan fiksatif lapisan luar akan cepat terfiksasi namun bagian dalam terlambat dan kemungkinan mengalami perubahan pada sel. Faktor yang dapat berpengaruh terhadap proses fiksasi salah satunya adalah waktu semakin lama jaringan diawetkan semakin banyak kehilangan organel sel dan pengerutan nukleus. NBF 10% merupakan larutan fiksatif dengan penetrasi lambat dan pH netral sehingga tidak menyebabkan nekrosis sel dan tidak merusak protein.

Kualitas sediaan jaringan hati yang difiksasi menggunakan larutan fiksatif Alkohol 70% menunjukkan gambaran mikroskopis kurang baik dengan hasil 90%. Fiksasi menggunakan larutan fiksatif Alkohol 70% menunjukkan sitoplasma mengkerut dan terjadi nekrosis, tampak kromatin dan inti lebih menggumpal dari jaringan hati yang difiksasi menggunakan NBF 10%. Sel Eritrosit tampak mengkerut dan bertumpuk dengan warna merah pucat karena hilangnya hemoglobin. Sifat asam pada Alkohol 70% dapat menyebabkan sel mengkerut dan merusak protein (Perry, *et. al.*, 2016). Sesuai dengan pernyataan Ngabekti dan Isaeni (2012) bahwa, pengerutan dari inti sel dikarenakan sitoplasma terjadi nekrosis sehingga sel hepatosit yang mengalami pengerutan tampak lebih gelap dari sel hepatosit normal. Kerusakan sel hepatosit berupa nekrosis ditandai dengan nukleus yang menghitam dan mengalami fragmentasi sehingga memiliki bentuk yang tidak teratur.

Kualitas sediaan jaringan hati yang difiksasi dengan Alkohol 70% dengan hasil baik sebanyak 10% dapat disebabkan oleh beberapa faktor seperti konsentrasi Alkohol yang mengalami penurunan karena penguapan atau adanya enzim tertentu yang memberikan pertahanan pada sitoplasma sehingga terdapat beberapa sel tampak batas antar sel namun, seperti pada sediaan lain inti sel dan kromatin tampak bertumpuk dan tersebar tidak merata. Penelitian yang dilakukan Battifora dan Kopinski (1986) menyatakan fiksasi menggunakan Alkohol memberikan pengawetan yang sangat baik untuk melihat sel, tetapi dengan mengorbankan penyusutan sel yang sedikit lebih tinggi daripada fiksasi menggunakan formalin. Penelitian sebelumnya menyatakan bahwa lama waktu fiksasi setidaknya untuk periode hingga 6 minggu tidak merusak antigen dari keratin dan menghasilkan hasil optimal serta merekomendasikan Alkohol salah satu larutan fiksatif pada studi imunohistokimia (Battifora H, & Kopinski M, 1986).

14

#### KESIMPULAN

Berdasarkan penelitian yang telah dilakukan, dapat disimpulkan bahwa, Kualitas sediaan jaringan hati yang difiksasi menggunakan larutan fiksatif NBF 10% diperoleh hasil baik 90%



dan kurang baik 10%. Kualitas sediaan jaringan hati yang difiksasi menggunakan larutan fiksatif Alkohol 70% diperoleh hasil baik 10% dan kurang baik 90%.

#### DAFTAR PUSTAKA

- Ariyadi, T. dan Surono H., 2017. Kualitas Sediaan Jaringan Kulit Metode Microwave dan Conventional Histoprocessing Pewarnaan Hematoxylin Eosin. *Jurnal Labora Medika*. 1 (1) : 7 – 11.
- Adinugroho, N. 2013. Pengaruh Pemberian Boraks Dosis Bertingkat Terhadap Perubahan Gambaran Makroskopis Hepar dan Mikroskopis Hepar Selama 28 Hari (Studi pada Tikus Wisar). *Karya Tulis Ilmiah*. Fakultas Kedokteran Universitas Diponegoro.
- Baqarizky, F. 2015. Gambaran Histopatologi Pankreas, Hepar, dan Ginjal tikus Diabetes Mellitus yang diinduksi *Streptozotocin* dengan Pewarnaan Hematoksilin Eosin. *Skripsi*. Fakultas Kedokteran dan Ilmu Kesehatan Universitas Islam Negeri Syarif Hidayatullah.
- Battifora, H. dan Kopinski M., 1986. The Influence of Protease Digestion and Duration of Fixation on the Immunostaining of Keratins. *The Journal of Histochemistry and Cytochemistry*. 34 (8) : 100 – 109.
- Brata, T. 2013. Fiksatif, Zat Warna dan Pewarnaan dalam Rangka Pelatihan Mikroteknik Tumbuhan Bagi Siswa SMP Al Irsyad Purwokerto. *Karya Tulis Ilmiah*. Univeritas Jenderal Soedirman.
- Erangga Julio, H. Busman, dan N. Nurcahyani. 2013. Struktur Histologis Hati Mencit (*Mus Musculus L.*) sebagai Respon Terhadap Kebisingan. *Seminar Nasional Sains dan Teknologi V*. Universitas Lampung.
- Feduyasih, D. 2010. Gambaran Makroskopis dan Mikroskopis Hepar Mencit (*Mus Musculus*) Akibat Pemberian Plumbum dan Habbatussauda (*Nigella Sativa*). *Karya Tulis Ilmiah*. Fakultas Kedokteran Universitas Sumatera Utara.
- Isbagio, D. 1992. Euthanasia pada Hewan Percobaan. *Media Litbangkes*. 2 (1) : 18-24.
- Junquire, L.C. & Carneiro, J. 2010. *Histologi Dasar. Edisi ke-10*. Jakarta: EGC.
- Jusuf, Ahmad A. 2009. Histoteknik Dasar. *Skripsi*. Fakultas Kedokteran Universitas Indonesia.
- Mulyono, A. dan Soesanti, N. 2009. Karakteristik Histopatologi Hepar Tikus GOT *Rattus Norvegicus* Infektif *Leptospira sp*. *Jurnal Vektor dan Reservoir Penyakit*. 1 (2) : 84 – 92.
- Muntiha, M. 2001. Teknik Pembuatan Preparat Histopatologi dari Jaringan Hewan dengan Pewarnaan Hematoksilin dan Eosin (HE). *Prosiding Temu Teknis Fungsional Non Peneliti*. 156 – 163.
- Nuralim Ernst R., Rahayu I., dan Becti R. 2017. Analisis perbandingan Fiksasi Menggunakan Larutan Formalin dan Larutan Carnoy Pada Somat, Neural Tube, dan Vaskular Embrio Ayam Usia 48 Jam dengan Pewarnaan Hematoxilin-Eosin. *Majalah Kesehatan Fakultas Kedokteran Universitas Brawijaya*. 4 (1) 10 – 11.
- Oktarian, A., Budiman H., dan Aliza D. 2017. Histopatologi Hati Tikus Putih (*Rattus Norvegicus*) yang diinjeksi Formalin. *Jurnal Ilmiah Mahasiswa Veteriner*. 1 (3) 316-323.
- Perry C., Chung JY., Ylaya K., Choi CH., Simpson A., Matsumoto KT., Smith WA., and Hewitt SM. 2016. A Buffered Alcohol-Based Fixative for Histomorphologic and Molecular Applications. *Journal of Histochemistry and Cytochemistry*. 64 (7) 425 – 440.
- Prahanarendra, G. 2015. Gambaran Histologi Organ Hepar, Ginjal, dan Pankreas Tikus spargue Dawley dengan Pewarnaan HE dengan Fiksasi 3 minggu. *Skripsi*. Universitas Syarif Hidayatullah Jakarta.



- Prasetyani, T. 2017. Gambaran Mikroskopis Histologi Bloksel Efusi Pleura dengan Menggunakan Fiksasi Alkohol 70% dan NBF 10% pada Pewarnaan HE. *Karya Tulis Ilmiah*. Universitas Muhammadiyah Semarang.
- Rohmani, A., Djamil S.L., dan Indah A.R. 2015. Efek Toksik Fomalin Terhadap Gangguan Fungsi Hepar. *Jurnal Kedokteran Muhammadiyah*. 4 (1) 1 – 7.
- Rosalia, Y. 2013. *Tahapan Pembuatan Preprat Histologi*. <http://yulirosalia.blogspot.com/2013/01/tahapan-pembuatan-preparat-histologi-9609.html?m=1>. Diakses Tanggal 18 November 2017.
- Rosita. 2013. Studi Histopatologi Organ Otak dan Paru-Paru Hamster dan Mencit yang diinfeksi *Coxiella burnetii*. *Skripsi*. Fakultas Kedokteran Hewan Institut Pertanian Bogor.
- Samodro R, Sutiyono D, dan Satoto, H. 2011. Mekanisme Kerja Obat Anestesi Lokal. *Jurnal Anestesiologi Indonesia*. 3 (1) : 48 – 59.
- Sumanto. 2014. *Belajar Histologi Untuk Pemula*. Semarang: IAKIS.
- Suprianto, A. 2014. Perbandingan Efek Fiksasi Formalin Metode Intravital Dengan Metode Konvensional Pada Kualitas Gambaran Histologis Hepar Tikus. *Skripsi*. Fakultas Kedokteran Universitas Tanjungpura Pontianak.
- Susanti, E. 2015. Gambaran Histopatologi Hati Tikus Putih (*Rattus Norvegicus*) yang diberi Insektisida Golongan Piretroid (sipermetrin). *Skripsi*. Fakultas Studi Kedokteran Hewan Universitas Hasanuddin.
- Utomo, Y., Hidayat A., Dafip M., dan Sasi F.A. 2012. Studi Histopatologi Hati Mencit (*Mus Musculus L.*) yang diinduksi Pemanis Buatan. *Jurnal MIPA*. Jurusan Biologi Fakultas Matematika dan Ilmu Pengetahuan Alam Universitas Negeri Semarang. 35 (2) 122 – 129.

# Gambaran Kualitas Sediaan Jaringan Hati Menggunakan Larutan Fiksatif NBF 10% dan Alkohol 70% pada Pewarnaan HE (Hematoksilin-Eosin)

## ORIGINALITY REPORT

15%

SIMILARITY INDEX

13%

INTERNET SOURCES

4%

PUBLICATIONS

2%

STUDENT PAPERS

## PRIMARY SOURCES

1	Taadi Taadi, Erni Setiyorini, M. Rifqi Amalya F. "Faktor yang Berhubungan dengan Kepatuhan Cuci Tangan 6 Langkah Moment Pertama pada Keluarga Pasien di Ruang Anak", Jurnal Ners dan Kebidanan (Journal of Ners and Midwifery), 2019 Publication	2%
2	<a href="http://journal.unnes.ac.id">journal.unnes.ac.id</a> Internet Source	2%
3	<a href="http://repository.poltekeskupang.ac.id">repository.poltekeskupang.ac.id</a> Internet Source	1%
4	Submitted to Badan PPSDM Kesehatan Kementerian Kesehatan Student Paper	1%
5	Submitted to Padjadjaran University Student Paper	1%
6	<a href="http://prosiding.gunabangsa.ac.id">prosiding.gunabangsa.ac.id</a> Internet Source	1%



7	<a href="http://dikti.kemdikbud.go.id">dikti.kemdikbud.go.id</a> Internet Source	1 %
8	<a href="http://eprints.unm.ac.id">eprints.unm.ac.id</a> Internet Source	1 %
9	<a href="http://www.neliti.com">www.neliti.com</a> Internet Source	1 %
10	<a href="http://jurnal.unai.edu">jurnal.unai.edu</a> Internet Source	1 %
11	<a href="http://www.researchgate.net">www.researchgate.net</a> Internet Source	1 %
12	Heru Fajar Trianto, Muhammad In'am Ilmiawan, Sari Eka Pratiwi, Abang Suprianto. "Perbandingan kualitas pewarnaan histologis jaringan testis dan hepar menggunakan fiksasi formalin metode intravital dan konvensional", Jurnal Kesehatan Khatulistiwa, 2020 Publication	1 %
13	<a href="http://digilib.uin-suka.ac.id">digilib.uin-suka.ac.id</a> Internet Source	1 %
14	<a href="http://ojs.stikesindramayu.ac.id">ojs.stikesindramayu.ac.id</a> Internet Source	1 %
15	<a href="http://repository.its.ac.id">repository.its.ac.id</a> Internet Source	1 %
16	<a href="http://id.123dok.com">id.123dok.com</a>	

Internet Source

<1 %

---

17 [jos.unsoed.ac.id](http://jos.unsoed.ac.id)  
Internet Source

<1 %

---

18 [www.repository.uinjkt.ac.id](http://www.repository.uinjkt.ac.id)  
Internet Source

<1 %

---

19 [jurnal.aiptlmi-iasmlt.id](http://jurnal.aiptlmi-iasmlt.id)  
Internet Source

<1 %

---

20 [natural-b.ub.ac.id](http://natural-b.ub.ac.id)  
Internet Source

<1 %

---

Exclude quotes Off

Exclude matches Off

Exclude bibliography On