

Perbedaan Densitas Warna Inti dan Sitoplasma Preparat Ginjal Marmut pada Proses Clearing Menggunakan Xylol dengan Minyak Gandapura (*Gaultheria fragrantissima*) pada Pembuatan Sediaan Jaringan

by Fitri Nuroini


Submission date: 13-Jul-2023 02:49PM (UTC+0700)

Submission ID: 2130485464

File name: 16._Perbedaan_Densitas_Warna_Inti.pdf (252.98K)

Word count: 2220

Character count: 14200



#KESEHATAN



Perbedaan Densitas Warna Inti dan Sitoplasma Preparat Ginjal Marmut pada Proses Clearing Menggunakan Xylol dengan Minyak Gandapura (*Gaultheria Fragrantissima*) pada Pembuatan Sediaan Jaringan

*Difference in Color Density, Core and Sitoplasm of Guinea Pigs Kidney Preparate in Clearing Process Using Xylol With Gandapura Oil (*Gaultheria Fragrantissima*) in Histological Processing*

Faridah¹, Tulus Ariyadi², Fitri Nuroini²

- ¹Program Studi DIV Teknologi Laboratorium Medis, Fakultas Ilmu Keperawatan dan Kesehatan, Universitas Muhammadiyah Semarang, Semarang
²Program Studi DIII Teknologi Laboratorium Medis, Fakultas Ilmu Keperawatan dan Kesehatan, Universitas Muhammadiyah Semarang, Semarang

Corresponding author: fitrinuroini@unimus.ac.id

Abstrak

Proses penjernihan (clearing) adalah untuk membuat jaringan menjadi jernih dan transparan agar lebih mudah diidentifikasi pada mikroskop. Xilol merupakan agen clearing yang umum digunakan di laboratorium pembuatan sediaan histologi. Xilol memberikan hasil preparat sediaan yang baik dalam tahapan clearing. Gandapura (*Gaultheria fragrantissima*) merupakan salah satu tanaman penghasil minyak atsiri yang komponen utamanya adalah senyawa metilsalisilat. Tujuan penelitian ini adalah menganalisis perbedaan kualitas preparat ginjal marmut menggunakan xilol dan minyak gandapura sebagai clearing agent. Penelitian ini bersifat analitik dengan rancangan Cross Sectional. Sampel organ ginjal diperoleh dari hewan marmut kemudian melalui processing jaringan menjadi 40 sediaan dengan pewarnaan HE. Kualitas sediaan diamati dan dilakukan penilaian densitas warna inti dan warna sitoplasma dilakukan dengan cara digitalisasi sediaan menggunakan perangkat lunak image-J. Hasil penelitian uji warna inti kelompok xilol sebesar 95,50 OD SD 19,09. Nilai rata-rata densitas warna inti kelompok minyak gandapura adalah 89,15 OD SD 15,48. Warna sitoplasma pada kelompok xilol adalah 98,15 OD SD 20,17. Nilai rata-rata densitas warna sitoplasma kelompok minyak gandapura sebesar 93,63 OD SD 15,35. Hasil menunjukkan bahwa sediaan jaringan ginjal dengan clearing agent Xilol dan Minyak Gandapura tidak ada perbedaan kualitas atau memiliki kualitas yang sama berdasarkan uji statistik.

Kata kunci: Clearing, larutan Clearing Xilol, Larutan Clearing Minyak Gandapura, sediaan jaringan ginjal

Abstract

The clearing process (clearing) is to make the tissue clear and transparent so that it is more easily identified on a microscope. Xylol is a clearing agent that is commonly used in laboratories making histological preparation. Xylol provides good preparation preparations in the clearing stage. Gandapura (*Gaultheria fragrantissima*) is one of the essential oil producing plants whose main component is the methylsalicylate compound. The purpose of this study was to analyze differences in the quality of guinea pigs kidney preparations using xylol and gandapura oil as clearing agents. This research was analytic with Cross Sectional design. The kidney organ samples were obtained from guinea pigs and then through tissue processing it was processed into 40 preparations with HE staining. The quality of the preparations were observed and an assessment of core color density and cytoplasmic color was done by digitizing the preparations using J-image software. The results of the xilol group core color test were 95.50 OD SD 19.09. The average value of the core color density of the Gandapura oil group was 89.15 OD SD 15.48. The cytoplasmic color in the xilol group was 98.15 OD SD 20.17. The average value of cytoplasmic color density in the Gandapura oil group was 93.63 OD SD 15.35. The results showed that kidney tissue preparations with Xilol clearing agent and Gandapura Oil had no difference

Universitas Muhammadiyah Semarang
Seminar Nasional Publikasi Hasil-Hasil Penelitian dan Pengabdian Masyarakat



in quality or had the same quality based on statistical tests.

Keywords: *Clearing, Xylol Clearing solution, Gandapura Oil Clearing Solution, kidney tissue preparations.*

6

PENDAHULUAN

Histoteknik adalah metode atau proses untuk membuat sajian histologi dari spesimen tertentu melalui suatu rangkaian proses hingga menjadi sajian yang siap untuk diamati atau dianalisis menggunakan mikroskop (Suprianto, 2014). Sediaan jaringan saat ini masih menjadi gold standard dalam penentuan terapi dan prognosis pasien khususnya untuk diagnosis kanker. Metode pembuatan sediaan jaringan terdiri dari berbagai cara, salah satunya adalah teknik parafin. Pembuatan sediaan jaringan metode parafinisasi dilakukan melalui tahapan-tahapan tertentu seperti fiksasi, dehidrasi, clearing, infiltrasi, embedding, pemotongan dengan mikrotom dan pewarnaan sediaan. Hasil dari keseluruhan tahapan tersebut dapat memberikan gambaran tentang bentuk, susunan sel, kualitas pewarnaan inti, sitoplasma dan lain sebagainya. Hasil dari proses pembuatan sediaan jaringan diharapkan sesuai dengan gambaran jaringan dalam kondisi pada waktu masih hidup (Mescher, 2016) 7

Clearing atau proses penjernihan merupakan proses mengeluarkan agen dehidran dan menggantinya dengan suatu larutan yang dapat berikatan dengan media infiltrasi. Xilol merupakan agen clearing yang umum digunakan di laboratorium pembuatan sediaan histologi. Xilol memberikan hasil preparat sediaan yang baik dalam tahapan clearing. Xilol memiliki tingkat kelarutan yang tinggi terhadap agen dehidran dan juga materi parafin. Xilol yang diberikan pada jaringan tersebut dapat memberikan efek transparan. Xilol kurang baik dalam keamanan bagi pekerja (teknisi laboratorium) dikarenakan xilol merupakan suatu bahan kimia yang berbahaya dan bersifat toksik sehingga mampu memberikan efek negatif bagi tubuh apabila tubuh terpapar oleh xilol terus-menerus. Oleh karena itu perlu alternatif lain pengganti xilol dari bahan alami yang bisa digunakan sebagai agen clearing.

Gandapura (*Gaultheria fragrantissima*) merupakan salah satu tanaman penghasil minyak atsiri yang komponen utamanya adalah senyawa metilsalisilat 98%. Sebagian besar salisilat yang terdapat pada tanaman gandapura berada dalam bentuk aktif yang disebut gaultherin yang disebutkan pula memiliki sifat sebagai senyawa antikarsinogenik. Minyak gandapura memiliki sifat yang polar sehingga dapat menghilangkan sisa parafin yang terdapat pada jaringan (Khristian, 2014).

Tujuan Penelitian

Tujuan dari penelitian ini adalah untuk mengetahui perbandingan densitas warna inti dan sitoplasma preparat ginjal marmut menggunakan xilol dan minyak gandapura sebagai clearing agent. 1

METODE

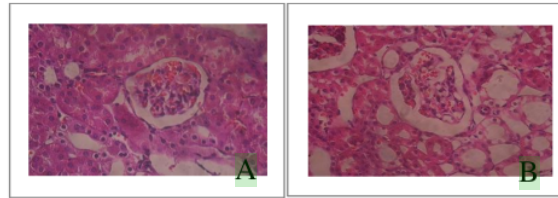
Jenis penelitian yang digunakan bersifat analitik dengan pendekatan Cross sectional. Penelitian dilaksanakan di Laboratorium Sitohistoteknologi Universitas Muhammadiyah Semarang. Penelitian akan dilakukan pada bulan Mei sampai Juni 2019. Subyek penelitian adalah organ ginjal dari Marmut jantan. Obyek penelitian ini adalah sediaan ginjal sebanyak 20 sediaan yang dijernihkan dengan larutan xylol dan 20 sediaan yang dijernihkan dengan Minyak Gandapura.

HASIL DAN PEMBAHASAN

Hasil

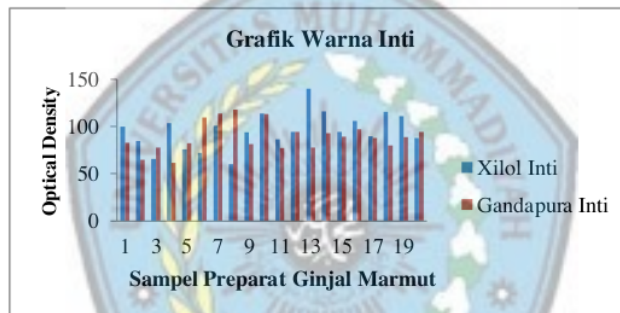Hasil pengamatan mikroskopis kualitas sediaan jaringan ginjal yang dijernihkan menggunakan larutan xilol dan minyak gandapura pada pewarnaan HE menggunakan

perbesaran lensa objektif 40x ¹⁷ disajikan pada Gambar 1.



Gambar 1. Hasil visualisasi pengamatan mikroskopis perbesaran 400x kualitas sediaan jaringan ginjal (A) Xilol (B) Minyak Gandapura pewarnaan HE.

Gambar 1 menunjukkan hasil pembuatan sediaan jaringan menggunakan minyak gandapura menunjukkan kualitas yang sebanding bahkan relative lebih kontras jika dibandingkan dengan penggunaan xilol untuk tahapan clearing pada tahapan pematangan, deparafinisasi dan Clearing pada pewarnaan HE.

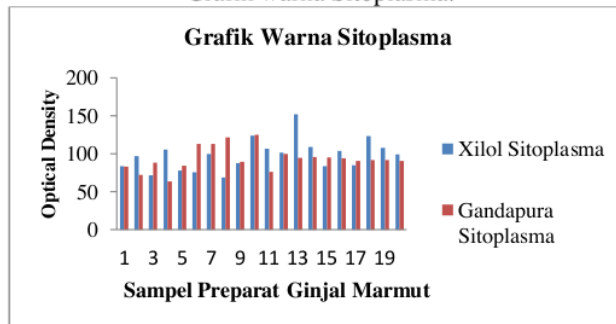


Gambar 2: Grafik warna inti

Berdasarkan Gambar 2 diketahui bahwa hasil pengukuran rata-rata warna inti dari kelompok minyak gandapura lebih rendah dibandingkan dengan hasil pengukuran warna inti kelompok xilol, dimana pengukuran rata-rata warna inti dari kelompok xilol lebih tinggi yaitu 70% sedangkan kelompok gandapura adalah 30 %.



Gambar 3:
Grafik warna Sitoplasma.



Berdasarkan Gambar 3 diketahui bahwa hasil pengukuran rata-rata warna sitoplasma dari kelompok minyak gandapura lebih rendah dibandingkan dengan hasil pengukuran warna sitoplasma kelompok xilol, dimana pengukuran rata-rata warna inti dari kelompok xilol lebih tinggi yaitu 55% sedangkan kelompok gandapura adalah 45 %.

Berdasarkan hasil pengukuran densitas warna inti dan warna sitoplasma yang didapatkan kemudian di uji statistik independent sample t test dengan didahului uji kenormalan data saphiro wilk dimana p value $> \alpha$ 0,05 yaitu 0.947; 0.241; 0.391; 0.297 menunjukkan bahwa data berdistribusi normal. Pada uji independen sample t test diperoleh signifikansi 0.255; 0.430 yang berarti p value $> \alpha$ 0,05 maka H_0 diterima. Hal ini menunjukkan bahwa tidak ada perbedaan kualitas preparat ginjal marmut pada proses clearing menggunakan xilol dengan minyak gandapura (*gaultheria fragrantissima*) pada pembuatan sediaan jaringan.

Pembahasan

Hasil pengamatan penilaian terhadap kualitas sediaan jaringan ginjal yang dijernihkan menggunakan larutan xilol menunjukkan gambaran mikroskopis yang sangat baik dengan hasil rata-rata densitas warna inti 70% lebih tinggi dan warna sitoplasma 55% lebih tinggi dibandingkan dengan kelompok jaringan ginjal yang dijernihkan menggunakan minyak gandapura dari 20 sediaan. Kualitas sediaan jaringan ginjal yang baik terjadi disebabkan oleh beberapa faktor yang berpengaruh terhadap proses penjernihan dikarenakan xilol merupakan agen clearing yang umum digunakan di laboratorium pembuatan sediaan histologi. Xilol memiliki tingkat kelarutan yang tinggi terhadap agen dehidran dan juga materi parafin. Xilol yang diberikan pada jaringan tersebut dapat memberikan efek transparan sehingga dapat memberikan hasil yang baik ketika sediaan dilakukan pewarnaan.

Kualitas sediaan jaringan ginjal yang dijernihkan menggunakan larutan minyak gandapura menunjukkan gambaran mikroskopis yang baik dengan hasil rata-rata densitas warna inti 30% lebih tinggi dan warna sitoplasma 45% lebih tinggi lebih tinggi dibandingkan dengan kelompok jaringan ginjal yang dijernihkan menggunakan xilol dari 20 sediaan. Kualitas sediaan jaringan yang baik disebabkan oleh beberapa faktor yang berpengaruh terhadap proses penjernihan yaitu minyak gandapura memiliki sifat yang non polar sehingga dapat menghilangkan sisa parafin yang terdapat pada jaringan. Minyak gandapura yang bersifat non polar dapat melarutkan lemak yang terkandung dalam jaringan sehingga pori-pori jaringan terbuka dan energi kinetik dari molekul tingkat difusi jaringan menurun, dengan penurunan tersebut maka cairan dehidrasi yang telah masuk ke dalam sel akan larut sehingga dapat tergantikan oleh lilin parafin yang berfungsi untuk memadatkan jaringan dan jaringan akan terlihat lebih transparan. Sesuai dengan pernyataan Kristian (2018) bahwa, minyak gandapura



dapat dijadikan alternatif menggantikan xilol dalam pembuatan sediaan jaringan. Pada penelitian ini intensitas pewarnaan inti untuk kelompok minyak gandapura menunjukkan nilai yang lebih rendah dan berbeda bermakna dengan kelompok xilol. Inti yang terwarnai merupakan mekanisme asam basa. Inti merupakan suatu materi yang memiliki pH yang sangat asam dengan rentang 2,0 - 3,0. Inti mengandung muatan negatif dan memiliki afinitas yang kuat dalam mengikat zat warna hematoxylin yang mempunyai ikatan basa. Perbedaan ini menunjukkan jika minyak gandapura dapat merubah pH dari inti menuju ke arah basa sehingga intensitas menjadi menurun. Namun jika secara deskripsi hasil kelompok minyak gandapura masih bisa menunjukkan inti yang jelas yang dapat berikatan dengan hematoxylin. Untuk hasil intensitas warna sitoplasma pada kelompok minyak gandapura menunjukkan warna sitoplasma yang lebih kuat dibanding dengan kelompok yang menggunakan xilol. Sejalan dengan penelitian diatas menunjukkan bahwa minyak gandapura dapat merubah kondisi pH dari komponen sel, dimana mekanisme pewarnaan sitoplasma adalah eosin yang bersifat asam akan mengikat komponen sel yang bersifat basa. Hal ini menunjukkan pula bahwa dengan meningkatnya pH sitoplasma menuju ke arah basa dapat meningkatkan intensitas sitoplasma.

Hasil ini didukung oleh penelitian Udonkang et al. (2014) menyebutkan bahwa xilol dapat digantikan dengan minyak mineral yang dipanaskan sampai suhu 60°C yang bertujuan untuk menghilangkan protein yang terkandung pada jaringan sehingga membuat jaringan tersebut tampak transparan dalam tahapan Clearing. Minyak gandapura yang bersifat non polar dapat melarutkan lemak yang terkandung dalam jaringan sehingga pori-pori jaringan terbuka sehingga cairan dehidrasi yang telah masuk didalam sel akan larut dan dapat digantikan oleh lilin parafin yang berfungsi untuk memadatkan jaringan.

Penelitian Udonkang et al. (2014) menyebutkan pula hasil pemrosesan jaringan menggunakan minyak mineral menunjukkan intensitas warna inti dan sitoplasma yang baik seperti sediaan yang diproses dengan xilol. Penelitian ini menunjukkan bahwa kualitas preparat ginjal marmut pada proses Clearing menggunakan xilol dengan minyak gandapura (*Gaultheria fragrantissima*) pada pembuatan sediaan jaringan tidak ada perbedaan atau memiliki kualitas yang sama bagusnya. Hal ini ditentukan berdasarkan hasil uji statistika yang menunjukkan tidak ada perbedaan kualitas preparat ginjal marmut pada proses Clearing menggunakan xilol dan minyak gandapura (*Gaultheria fragrantissima*) pada pembuatan sediaan jaringan.



14

KESIMPULAN

Berdasarkan penelitian yang sudah dilakukan, dapat disimpulkan bahwa, Sediaan jaringan ginjal yang dijernihkan menggunakan xilol dan minyak gandapura tidak ada perbedaan kualitas atau memiliki kualitas yang sama berdasarkan uji statistik.

DAFTAR PUSTAKA

- Drake R., Vogl A. W., Mitchell A. Gray's Anatomy for Students 2nd Edition. 2010. Philadelphia: Elsevier.
- Hernani. 2004. Gandapura: pengolahan, fitokimia, minyak atsiri dan daya herbisida. Buletin TRO XV (2), Volume Balai Besar Penelitian dan Pengembangan Pascapanen Penelitian.
- Junqueira L.E., Carneiro J., Kelley R.O. 2005. Basic Histology. 11th ed. Boston: Mc Graw-Hill, pp: 373-90.
- Khristian, E. 2017. Potensi Minyak Gandapura Sebagai Pengganti Xilol Dalam Pembuatan Sediaan Mikroskopis Otak Mencit. Skripsi. STIKES Jendral Achmad Yani. Cimahi.
- Khristian, E. & Inderiati, D., 2017. Sitohistoteknologi. DEPKES. Jakarta.
- Kusumo, P., Mulyaninggih, S. & Yulianto, M. E. 2015. Proses Inaktivasi Enzim Gaultherase Melalui Mixed-Drying Extraction untuk Pengambilan Gaultherin Sebagai Antikanker. Program Studi Teknik Kimia, FTI, UPN "Veteran". Yogyakarta.
- Mescher, A. L. 2010. Junqueira's Basic Histology Text & Atlas. The McGrawHill Companies. USA.
- Ribnicky, P. 2003. The determination of salicylates in gaultheria p for use as a natural aspirin alternative. Journal of Nutraceuticals. Functional and Medical Food. Hawoth Press Inc.
- Suprianto, A. 2014. Perbandingan Efek Fiksasi Formalin Metode Intravital Dengan Metode Konvensional Pada Kualitas Gambaran Histologis Hepar Tikus. Skripsi. Fakultas Kedokteran Universitas Tanjungpura, Pontianak.
- Udonkang, M. Eluwa M., Ekanem T.B., Asuquo O.R., Akpantah A.O 2014. Bleached Palm Oil as Substitute For Xylene in Histology. JPCS, Vol (8), pp. Pp 8-17.

Perbedaan Densitas Warna Inti dan Sitoplasma Preparat Ginjal Marmut pada Proses Clearing Menggunakan Xylol dengan Minyak Gandapura (*Gaultheria Fragrantissima*) pada Pembuatan Sediaan Jaringan

ORIGINALITY REPORT

23%

SIMILARITY INDEX

22%

INTERNET SOURCES

8%

PUBLICATIONS

11%

STUDENT PAPERS

PRIMARY SOURCES

1	heanoti.com Internet Source	4%
2	repository.ikipgribojonegoro.ac.id Internet Source	3%
3	juriskes.com Internet Source	2%
4	repository.uki.ac.id Internet Source	1%
5	repository.urecol.org Internet Source	1%
6	s3-us-west-2.amazonaws.com Internet Source	1%
7	librepo.stikesnas.ac.id Internet Source	1%
8	bellavero0804.blogspot.com Internet Source	1%

9	ejournal.umm.ac.id Internet Source	1 %
10	Submitted to Sriwijaya University Student Paper	1 %
11	repository.unej.ac.id Internet Source	1 %
12	www.slideshare.net Internet Source	1 %
13	ejournal.unsrat.ac.id Internet Source	1 %
14	text-id.123dok.com Internet Source	1 %
15	e-journal.unair.ac.id Internet Source	1 %
16	fanron001.wordpress.com Internet Source	<1 %
17	core.ac.uk Internet Source	<1 %
18	repositori.usu.ac.id:8080 Internet Source	<1 %
19	staff.ui.ac.id Internet Source	<1 %
20	Fitri Nuroini, Zulfikar Husni Faruq. "Hitung Leukosit pada Inflamasi Kaki Mencit (Mus	<1 %

musculus) Induksi Karagenan dengan Sarang Walet Putih (Collocali fuciphaga)", Biomedika, 2018

Publication

21

repository.usd.ac.id

Internet Source

<1 %

22

www.neliti.com

Internet Source

<1 %

Exclude quotes Off

Exclude matches Off

Exclude bibliography On