

# Perbedaan Kualitas Preparat Ginjal Marmut pada Proses Deparafinasi Menggunakan Xylol dan Minyak Zaitun pada Pewarnaan HE

*by Fitri Nuroini*

---

**Submission date:** 13-Jul-2023 03:00PM (UTC+0700)

**Submission ID:** 2130488080

**File name:** 17.\_Perbedaan\_Kualitas\_Preparat\_Ginjal\_Marmut.pdf (481.22K)

**Word count:** 2048

**Character count:** 12695



## Perbedaan Kualitas Preparat Ginjal Marmut pada Proses Deparafinasi Menggunakan Xylol dan Minyak Zaitun pada Pewarnaan HE

*The Difference Quality of Guinea Pig's Kidney Preparation on the Deparaffination Process Using Xylol and Olive Oil on HE's Staining*

**Mela Aprilia Mayangsari, Fitri Nuroini\*, Tulus Ariyadi**  
Fakultas Ilmu Keperawatan dan Kesehatan, Universitas Muhammadiyah Semarang  
*Corresponding author: fitrinuroini@unimus.ac.id\**

Riwayat Artikel: Dikirim; Diterima; Diterbitkan

### Abstrak

Deparafinisasi merupakan tahap awal menjelang proses pewarnaan hematoksin eosin yang berfungsi untuk melarutkan dan menjernihkan sisa lilin parafin pada preparat jaringan dan kaca objek. Xylol merupakan agen deparafinisasi yang umum digunakan dalam pembuatan preparat histologi karena sifat cairan yang stabil dan dapat melunturkan lilin parafin dengan baik. Minyak zaitun merupakan minyak yang didapat dari ekstraksi buah zaitun yang komponen utamanya adalah asam oleat yang mengandung lipid pada pelarut non-polar. Tujuan penelitian ini adalah menganalisis perbedaan kualitas preparat ginjal marmut menggunakan xylol dan minyak zaitun sebagai agen deparafinisasi. Penelitian ini bersifat analitik dengan rancangan *Cross Sectional*. Sampel diperoleh dari jaringan ginjal marmut dan dilakukan prosesing jaringan sehingga diperoleh 30 preparat yang sudah diwarnai hematoksin eosin. Kualitas sediaan diamati dan dilakukan penilaian densitas warna inti dan warna sitoplasma dilakukan dengan cara melihat citra digital pada perangkat lunak *Image-J*. Hasil rata-rata densitas warna inti dan sitoplasma kelompok xylol dan minyak zaitun secara berturut-turut sebesar 116,65 OD, 155,34 OD, 129,34 OD, dan 162,04 OD. Kesimpulan menunjukkan bahwa preparat jaringan ginjal yang menggunakan xylol dan minyak zaitun sebagai agen deparafinisasi tidak ada perbedaan kualitas atau memiliki kualitas yang sama berdasarkan uji statistik.

**Kata kunci:** Deparafinisasi, Xylol, minyak zaitun, pewarnaan HE, kualitas preparat

### Abstract

Deparaffination process is the initial stage before the process of hematoxylin eosin staining which serves to dissolve and purify the remaining paraffin wax in tissue and glass slide preparations. Xylol solution is a deparaffination agent that is commonly used in the preparation of histological preparations because of its stable liquid nature and can fade paraffin wax well. Olive oil is oil obtained from olive extraction whose main component is oleic acid which contains lipids in non-polar solvents. The purpose of this study was to analyze differences in the quality of marmot's preparations using xylol and olive oil as deparaffination agents. This research is analytic with *Cross Sectional* design. Samples were obtained from kidney's tissue of male Guinea pig's and tissue was processed to obtain 30 preparations that had been stained with hematoxylin eosin. The quality of the preparation was observed and an assessment of nucleus color density and cytoplasmic color was carried out by viewing digital images in *Image-J* software. The average yield of xylol and olive oil nucleus and cytoplasmic color densities were 116.65 OD, 155.34 OD, 129.34 OD and 162.04 OD respectively. The conclusion showed that kidney tissue preparations using xylol and olive oil as Deparafinisasi agents had no difference in quality or had the same quality based on statistical tests.

**Keywords:** Deparaffination, xylol, olive oil, HE'S Staining, quality of preparation

### PENYIMPULAN

Histoteknik merupakan suatu metode untuk membuat preparat histologi melalui suatu proses hingga menjadi sajian yang siap untuk dianalisis. Spesimen dapat berupa jaringan manusia atau jaringan hewan coba seperti mencit, tikus ataupun marmut menggunakan organ



ginjal. Pembuatan preparat jaringan dapat dikategorikan menjadi tiga, yaitu proses pembuatan blok parafin, proses pemotongan dan yang terakhir proses pewarnaan (Mescher, 2016).

Tahap akhir pembuatan preparat histologi adalah pewarnaan (*Staining*). *Staining* merupakan proses pewarnaan jaringan yang bertujuan untuk memudahkan pengamatan menggunakan mikroskop agar bagian-bagian jaringan seperti sitoplasma dan inti sel terlihat jelas dan dapat dibedakan. Pewarnaan yang umum digunakan adalah pewarnaan Hematoksin-Eosin (HE). Hematoksin akan mewarnai nukleus atau inti sedangkan eosin akan mewarnai sitoplasma (Mescher, 2016).

Prosedur pewarnaan hematoksin eosin pada preparat jaringan meliputi deparafinisasi, rehidrasi, pewarnaan hematoksin, dehidrasi, pewarnaan eosin, *clearing* dan *mounting*. Tahap awal pewarnaan adalah proses deparafinisasi. Deparafinisasi merupakan proses untuk melarutkan parafin sebelum dilakukan pewarnaan pada preparat jaringan menggunakan *xylol* sebagai pelarut organik. *Xylol* telah banyak digunakan karena memiliki banyak kelebihan, seperti sebagai peluntur lilin parafin dan pelarut organik yang baik. Kekurangan *xylol* antara lain harga yang relatif mahal dan menyebabkan bahaya kesehatan apabila terpapar dalam jangka waktu yang lama (Kandyala *et al.*, 2010).

Alternatif penggunaan *xylol* dilakukan untuk meminimalisir bahaya terhadap kesehatan dan lingkungan antara lain dengan mencari pengganti *xylol*. Berdasarkan penelitian Swamy *et al.*, (2015) diketahui bahwa beberapa bahan alam seperti minyak wortel, minyak pinus, minyak mawar dan minyak zaitun dapat digunakan sebagai pengganti *xylol* pada proses *clearing*.

Minyak zaitun memiliki senyawa asam oleat yang mengandung lipid dan kadar lipidnya tidak jenuh, kelarutan lipid terjadi pada pelarut non polar. Menurut Khristian (2018) minyak yang memiliki sifat non polar dapat menghilangkan sisa parafin yang terdapat pada jaringan. Hasil ini didukung oleh Udonkang *et al.*, (2014) yang menyebutkan bahwa *xylol* dapat digantikan dengan minyak mineral yang dipanaskan sampai suhu 60°C. Tujuan penelitian adalah untuk melihat perbedaan kualitas preparat ginjal marmut yang menggunakan *xylol* dan minyak zaitun sebagai agen deparafinisasi

## METODE

Penelitian ini merupakan jenis penelitian observasional analitik dengan pendekatan *Cross Sectional*. Penelitian dilakukan di laboratorium Biologi Molekuler Universitas Muhammadiyah Semarang pada bulan Juli 2019. Subyek dalam penelitian ini adalah organ ginjal marmut jantan normal, kemudian dibuat preparat sebanyak 15 yang deparafinisasi dengan larutan *xylol* dan 15 preparat yang deparafinisasi dengan minyak zaitun.

Alat yang digunakan yaitu neraca analitik, spatel, pisau bedah, kaset jaringan, *modal*, kaca objek, deck glass, mikrotom, oven, waterbath, mikroskop, aplikasi *Image-J*. Bahan yang digunakan yaitu sampel jaringan ginjal, eter, NaCl fisiologis, NBF 10%, Alkohol (70%, 80%, 95%, 96% dan Alkohol absout/etanol), *xylol*, minyak zaitun, lilin parafin, hematoksin eosin, aquadest, dan entelan.

Prosedur penelitian dilakukan dengan pengambilan organ ginjal melalui pembedahan. Ginjal di fiksasi di larutan NBF 10% selama 24 jam dan prosesi jaringan menggunakan metode parafin, mulai dari dehidrasi, *clearing*, *embedding* dan pemotongan jaringan dengan mikrotom ketebalan 3  $\mu$ m. Jaringan diwarnai dengan HE dimulai dengan proses deparafinisasi menggunakan *xylol* I, II, III masing-masing 10 menit dan minyak zaitun I, II, III yang dipanaskan pada suhu 60°C masing-masing selama 10 menit. Proses pewarnaan dilanjutkan dengan rehidrasi, pewarnaan hematoksin, pewarnaan eosin, dehidrasi dan *clearing*. Penutupan jaringan menggunakan entelan kemudian diamati menggunakan mikroskop.

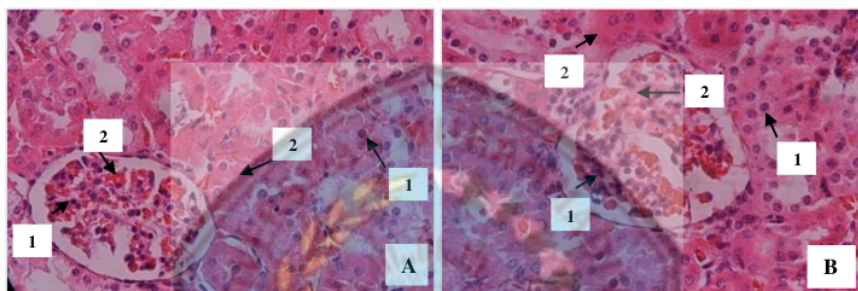


Densitas warna inti dan sitoplasma menggunakan perangkat lunak/ *software Image J*. Analisis data densitas warna inti dan sitoplasma menggunakan uji Saphiro-Wilk dan dilanjutkan dengan uji *Independent Sample T-Test*.

### HASIL

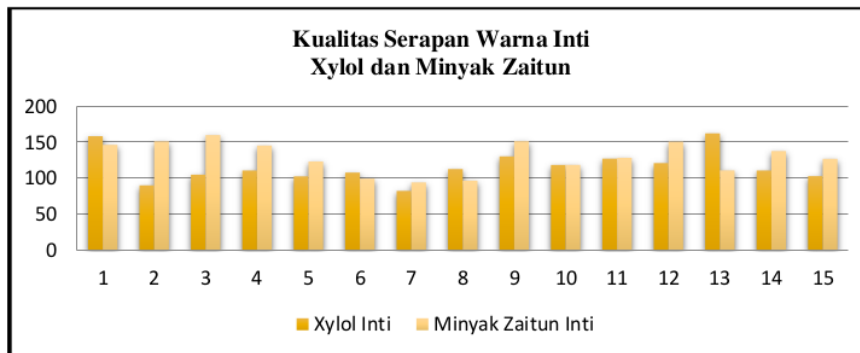
Hasil mikroskopis preparat ginjal marmut menggunakan *xylol* dan minyak zaitun pada proses deparafinasi disajikan pada gambar 1 berikut.

Gambar 1:  
Gambaran Mikroskopis Kualitas Preparat Jaringan Ginjal Pada Proses Deparafinasi Menggunakan *Xylol* (A) dan Deparafinasi Menggunakan Minyak Zaitun (B).  
(1) Inti dan (2) Sitoplasma



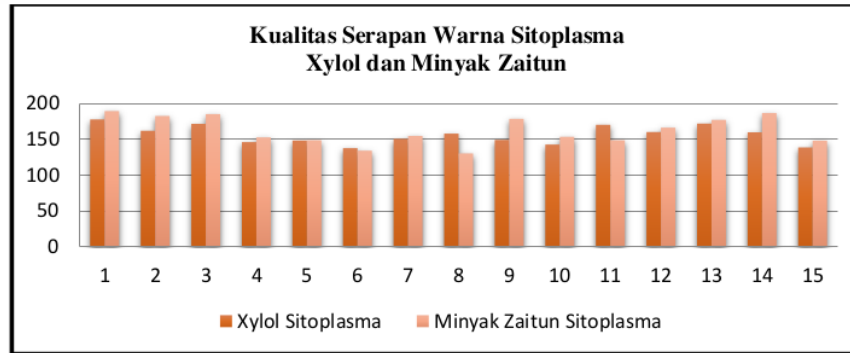
Berdasarkan Gambar 1, dapat dilihat secara mikroskopis menunjukkan kualitas pewarnaan yang sebanding bahkan relative sama jika dibandingkan antara yang menggunakan *xylol* ataupun minyak zaitun. Inti dan sitoplasma pada bagian glomerulus juga tampak jelas dan dapat dibedakan. Diagram kualitas warna inti dan sitoplasma menggunakan *xylol* dan minyak zaitun disajikan pada gambar 2 dan 3

Gambar 2:  
Diagram Kualitas Warna Inti *Xylol* dan Minyak Zaitun



Gambar 3 :  
Diagram Kualitas Warna Sitoplasma *Xylol* dan Minyak Zaitun





4

Berdasarkan gambar diagram 2 dan 3 diketahui bahwa rata-rata hasil pengukuran warna inti dan warna sitoplasma dari kelompok minyak zaitun lebih tinggi dibandingkan dengan hasil pengukuran warna inti dan warna sitoplasma kelompok *xylol*. Densitas warna inti dan sitoplasma pada beberapa preparat seperti pada data diagram serapan warna nomor sampel 1, 6, 8 dan 13 untuk kualitas serapan warna inti serta preparat sampel nomor 8 dan 11 untuk kualitas serapan warna sitoplasma, di ketahui bahwa densitas warna untuk kelompok *xylol* menunjukkan hasil yang lebih tinggi dari minyak zaitun.

Uji kenormalan data Shapiro-Wilk untuk kualitas inti dan sitoplasma *xylol* serta inti dan sitoplasma minyak zaitun berturut-turut adalah 0.098; 0.398; 0.224; 0.168 artinya nilai  $p$  value  $> \alpha$  0,05 menunjukkan bahwa data berdistribusi normal. Uji *independent sample t test* untuk menguji kualitas warna inti dan sitoplasma dua kelompok yaitu antara *xylol* dan minyak zaitun. Diperoleh nilai signifikansi 0.101 untuk kelompok inti dan 0.118 untuk kelompok sitoplasma yang berarti  $p$  value  $> \alpha$  0,05 maka hipotesis diterima. Hal ini menunjukkan bahwa tidak terdapat perbedaan kualitas preparat ginjal marmut pada proses deparafinisasi menggunakan *xylol* dan minyak zaitun pada pewarnaan HE.

## PEMBAHASAN

Hasil pengamatan kualitas inti dan sitoplasma pada preparat yang dideparafinisasi menggunakan *xylol* ataupun minyak zaitun mendapatkan hasil yang baik, dapat diamati dan dapat dibedakan antara warna inti dan sitoplasma begitu juga pada bagian glomerulus. Hasil menunjukkan rata-rata densitas warna sitoplasma lebih besar jika dibandingkan rata-rata densitas warna inti, dapat dilihat pada diagram diatas. Densitas warna sitoplasma lebih tinggi dapat dikarenakan dalam minyak zaitun terdapat kandungan asam oleat yang dapat mempengaruhi kualitas pewarnaan sitoplasma, pada pewarnaan hematoksilin eosin, zat warna eosin bersifat asam yang berfungsi untuk memulas asidofilik jaringan sehingga eosin dapat mewarnai sitoplasma menjadi warna merah. Kualitas preparat yang menggunakan larutan *xylol* mendapatkan hasil yang bagus dapat dikarenakan *xylol* memiliki banyak kelebihan, seperti sebagai peluntur lilin parafin, pelarut organik yang baik (Kandyala, *et. al.*, 2010).

Kualitas preparat jaringan ginjal yang dideparafinisasi menggunakan larutan minyak zaitun juga menunjukan gambaran mikroskopis yang sangat baik dikarenakan adanya kandungan asam oleat dalam minyak zaitun yang memiliki sifat serupa dengan pewarna eosin yang bersifat asam dan berfungsi untuk memulas komponen asidofilik jaringan seperti mitokondria, granula sekretoris dan kolagen sehingga eosin dapat mewarnai sitoplasma dan kolagen menjadi warna merah ataupun merah muda. Sitoplasma yang terwarnai oleh eosin ataupun minyak zaitun yang bersifat asam akan mengikat komponen sel sitoplasma yang bersifat basa. Asam oleat pada minyak zaitun mengandung lipid tidak jenuh yang kelarutannya memiliki sifat non polar sehingga dapat melunturkan sisa lilin parafin yang



terdapat pada jaringan. Hal ini didukung dengan pernyataan Kristian (2018) yaitu minyak yang memiliki sifat non polar dapat menghilangkan sisa parafin yang terdapat pada jaringan. Udonkang, *et. al.*, (2014) juga menyebutkan bahwa *xylol* dapat digantikan dengan minyak mineral yang dipanaskan sampai pada suhu 60°C. Preparat yang dideparafinisasi menggunakan minyak zaitun ditemukan adanya artifak pada saat pengamatan secara mikroskopik. Artifak yang terlihat adalah terdapat adanya sisa lilin parafin pada jaringan, namun hanya pada beberapa bagian dan tidak mengganggu jalannya pengamatan untuk melihat densitas warna inti dan sitoplasma. Artifak biasanya terbentuk pada tahapan pematangan jaringan ataupun tahap pewarnaan dengan menggantikan *xylol* (Choudhary *et al.*, 2016). Artifak yang mungkin dapat terlihat ataupun muncul ketika *xylol* digantikan dalam tahap pematangan adalah distorsi jaringan, *vessel shrinkage* maupun tersisanya parafin dalam jaringan (Khristian, 2018).

Hasil penelitian menunjukkan bahwa minyak zaitun dapat dijadikan alternatif untuk menggantikan *xylol* sebagai agen deparafinasi karena sifatnya yang ramah lingkungan. Penelitian ini menunjukkan bahwa kualitas preparat ginjal marmut pada proses deparafinisasi menggunakan *xylol* dengan minyak zaitun pada pewarnaan HE tidak ada perbedaan atau memiliki kualitas warna inti dan sitoplasma yang sama bagusnya. Hal ini ditentukan berdasarkan hasil uji statistik yang menunjukkan tidak ada perbedaan kualitas preparat ginjal marmut pada proses deparafinisasi menggunakan *xylol* dan minyak zaitun pada pewarnaan hematoksilin eosin pada preparat jaringan histologi.

#### 5 KESIMPULAN

Berdasarkan penelitian yang telah dilakukan, dapat disimpulkan bahwa minyak zaitun dapat dijadikan agen deparafinasi pada preparat histologi pewarnaan hematoksilin eosin.

#### DAFTAR PUSTAKA

- Choudhary, S., *et al.*, 2016. Artefact & Classification. *Saudi Journal of Medical and Pharmaceutical Sciences*, 2(6), 141–145.
- Kandyala, R., Raghavendra, S. P., & Rajasekharan, S. 2010. Xylene: An Overview of It's Health Hazards and Preventive Measures. *Journal of Oral and Maxillofacial Pathology*, 14(1), 1.
- Khristian, E. 2018. Potensi Minyak Gandapura Sebagai Pengganti Xilol Dalam Pembuatan Sediaan Mikroskopis Otak Mencit. *Prosiding Pertemuan Ilmiah Nasional Penelitian & Pengabdian Masyarakat (Pinlitamas 1)*, 1(1), 638–644.
- Mescher, A. L. 2016. *Junqueira's Basic Histology Text and Atlas*. 14th ed. United States: McGraw-Hill Education.
- Swamy, S. R. G. *et al.*, 2015. Bio-Friendly Alternatives for Xylene – Carrot Oil, Olive Oil, Pine Oil, Rose Oil. *Journal of Clinical and Diagnostic Research*, 9(11),
- Udonkang, M. *et al.*, 2014. Bleached Palm Oil as substitute for Xylene in Histology. *Jpcs*. 8 : 8–17.

# Perbedaan Kualitas Preparat Ginjal Marmut pada Proses Deparafinasi Menggunakan Xylol dan Minyak Zaitun pada Pewarnaan HE

## ORIGINALITY REPORT

12%

SIMILARITY INDEX

9%

INTERNET SOURCES

3%

PUBLICATIONS

6%

STUDENT PAPERS

## PRIMARY SOURCES

1	Submitted to Politeknik Kesehatan Kemenkes Semarang Student Paper	1%
2	Submitted to Lampasas High School Student Paper	1%
3	positori.usu.ac.id Internet Source	1%
4	jurnal.fkip.unila.ac.id Internet Source	1%
5	ejournal.unsrat.ac.id Internet Source	1%
6	Submitted to Unika Soegijapranata Student Paper	1%
7	ejournal.setiabudi.ac.id Internet Source	1%
8	jsk.farmasi.unmul.ac.id Internet Source	1%

9	repository.unej.ac.id Internet Source	1 %
10	juriskes.com Internet Source	1 %
11	www.halodoc.com Internet Source	1 %
12	journal.umg.ac.id Internet Source	<1 %
13	jurnalmahasiswa.unipasby.ac.id Internet Source	<1 %
14	positori.usu.ac.id:8080 Internet Source	<1 %
15	www.neliti.com Internet Source	<1 %
16	librepo.stikesnas.ac.id Internet Source	<1 %
17	media.neliti.com Internet Source	<1 %

Exclude quotes Off

Exclude matches Off

Exclude bibliography On