

# Uji Efektifitas Daun Mint Pada Trakea Mencit Yang Terpapar Asap Rokok

*by Fitri Nuroini*

---

**Submission date:** 13-Jul-2023 03:21PM (UTC+0700)

**Submission ID:** 2130493407

**File name:** 20.\_Uji\_Efektifitas\_Daun\_Mint\_pd\_Trakea.pdf (683.87K)

**Word count:** 2622

**Character count:** 16122



## 5 Uji Efektifitas Daun Mint Pada Trakea Mencit Yang Terpapar Asap Rokok

### *Effectiveness of Mint Leaves on Mice's Trachea Exposed to Cigarette Smoke*

Relista Bella Syahrawati<sup>1</sup>, Fitri<sup>3</sup> Juroini<sup>2</sup>

<sup>1</sup> Program Studi Diploma III Analisis Kesehatan, Fakultas Ilmu Keperawatan dan Kesehatan, Universitas Muhammadiyah Semarang

<sup>2</sup> Laboratorium Sitohistoteknologi, Fakultas Ilmu Keperawatan dan Kesehatan, Universitas Muhammadiyah Semarang

Corresponding author: fitrinuroini@unimus.ac.id

#### Abstrak

10 Rokok<sup>13</sup> adalah hasil olahan tembakau yang dibungkus, dihasilkan dari tanaman *Nicotania tobacum* dan *Nicotonia rustica*. Paparan asap rokok dapat menimbulkan respon inflamasi di saluran pernafasa dan juga memperburuk kondisi patologis yaitu inflamasi, proteolisis dan stres oksidatif. Tubuh dapat mengkompensasi stres oksidatif dengan adanya antioksidan. 5 Antioksidan dapat ditemukan pada tanaman herbal yaitu daun mint. Penelitian ini bertujuan untuk mengetahui efektifitas daun mint pada trakea mencit yang terpapar<sup>25</sup> rokok. Jenis penelitian eksperimen dengan menggunakan 3 kelompok perlakuan yaitu kelompok normal tidak<sup>17</sup> terpapar asap rokok (K1), terpapar asap rokok (K2), dan setelah terpapar asap diberikan remasan daun mint (K3). Paparan asap rokok diberikan sebanyak 1 batang rokok konvensional selama 1x60 menit/ hari selama 7 hari. Daun mint diberikan dengan cara diremas-remas dan disebarkan di dalam kandang selama 15 menit/ hari selama 7 hari. Preparat trakea dibuat dengan metode parafin dan diwarnai dengan HE. Pengamatan preparat trakea dengan penilaian berdasarkan skoring pada 10 preparat berdasarkan 2 parameter yaitu hilangnya silia dan penurunan tinggi epitel. Keberadaan silia dan tinggi epitel diamati secara deskriptif komparatif. Hasil penelitian menunjukkan secara berturut-turut dari K1, K2, dan K3 untuk skor penurunan tinggi epitel yaitu 0, 3 dan 1 dan skor hilangnya silia. Berdasarkan tingkat kerusakan trakea secara berturut-turut, K1 tidak terjadi kerusakan, K2 kerusakan sedang, dan K3 kerusakan ringan. Hasil tersebut menunjukkan bahwa remasan daun mint dapat menurunkan tingkat kerusakan trakea dari tingkat kerusakan sedang ke ringan yang ditunjukkan melalui penurunan skor pada penurunan tinggi epitel dan hilangnya silia pada mencit yang terpapar asap rokok.

**Keywords:** mouse trachea, free radicals, antioxidants, mint leaves, cigarette smoke

#### Abstract

10 Cigarettes are packaged processed tobacco products, produced from the *Nicotania tobacum* and *Nicotonia rustica*. 18 Exposure to cigarette smoke can cause an inflammatory response in the respiratory tract and also exacerbate 11 pathological conditions, such as inflammation, proteolysis and oxidative stress. The body can compensate for oxidative stress in the presence of antioxidants. Antioxidants can be found in herbal plants, namely mint leaves. The aims to determine the effectiveness of mint leaves in mice's trachea<sup>11</sup> exposed to cigarette smoke. This type of experimental research used 3 treatment groups, normal group not exposed to cigarette smoke (K1), exposed to cigarette smoke (K2), and after being exposed to smoke were given squeezed mint leaves (K3). Cigarette smoke exposure with 1 conventional cigarette for 1x60 minutes / day for 7 days. Mint leaves are given by kneading and spread in the cage for 15 minutes / day for 7 days. Tracheal preparations were prepared using the paraffin method and stained with HE. Observation of tracheal preparations by scoring based on scoring on 10 preparations based on 2 parameters, loss of cilia and decreased epithelial height. The presence of cilia and epithelial height were observed comparatively descriptively. The results showed that respectively K1, K2, and K3 the scores for the decrease in epithelial height were 0, 3 and 1 and the score of cilia loss. Based on the level of tracheal damage in a row, K1 was not damaged, K2 was moderate, and K3 was light. These results indicate that mint leaf squeezing can reduce the level

Universitas Muhammadiyah Semarang

Seminar Nasional Publikasi Hasil-Hasil Penelitian dan Pengabdian Masyarakat

741

8 <http://prosiding.unimus.ac.id>



of tracheal damage from moderate to mild levels as indicated by a decrease in the score on epithelial height and the loss of cilia in mice exposed to cigarette smoke.

**Keywords:** tracheal microanatomy structure, free radicals, antioxidants, *Mus musculus*, *Mentha piperta L.*

## PENDAHULUAN

### 1. Latar Belakang

Organisasi Kesehatan Dunia (WHO) melakukan penelitian tentang tembakau dan rokok dan antara lain melontarkan enam hal tentang rokok. Rokok adalah pintu pertama ke narkoba, rokok merupakan pembunuh nomor tiga setelah jantung dan kanker, satu batang rokok menyebabkan umur seseorang memendek 12 menit. Di Indonesia, 57.000 orang pertahun mati karena merokok, kenaikan konsumsi rokok di Indonesia rata-rata sebesar 44% (Khoirun, Liana, & Muhammad 2015).

Merokok merupakan suatu kebiasaan atau ketagihan. Kebiasaan merokok disebut sebagai *Tobacco Dependency* atau ketergantungan pada tembakau. Ketergantungan pada tembakau atau *tobacco independence* didefinisikan sebagai perilaku penggunaan tembakau yang menetap, biasanya lebih dari setengah bungkus rokok per hari, dengan tambahan adanya distress yang disebabkan oleh kebutuhan akan tembakau secara berulang-ulang. Melihat perkembangan kebiasaan merokok di Indonesia yang semakin lama semakin parah, nampaknya harapan untuk menanggulangi masalah ini semakin tipis, namun sebenarnya hal tersebut bukan tidak mungkin dilakukan karena beberapa negara telah menerapkan aturan cukup keras baik bagi para perokok maupun industri rokok (Sabit & Laelatul, 2019). Dengan demikian kondisi lingkungan menjadi tercemar asap rokok dan penderitaanya bukan hanya perokok aktif tetapi juga individu.

Asap rokok dapat menyebabkan kerusakan pada organ pernapasan antara lain mulut, trakea, paru, kulit, otak, jantung, dan tulang sendi. Pada organ trakea kerusakan yang terjadi akibat asap rokok berupa berkurangnya jumlah silia pada epitel pseudokompleks bersilia dan perubahan tinggi sel epitel pseudokompleks (Komang, 2017). Asap rokok dapat memperburuk kondisi patologis antara lain inflamasi, proteolisis dan stres oksidatif (Daijo *et al.*, 2016). Stres oksidatif adalah proses pergeseran keseimbangan oksidan dan antioksidan yang cenderung kepada oksidan. Tubuh dapat mengkompensasi stres oksidatif dengan adanya antioksidan. Antioksidan dapat ditemukan pada tanaman herbal salah satunya adalah daun mint (*Mentha piperta L.*).

Daun mint merupakan salah satu tanaman herbal aromatik penghasil minyak atsiri yang disebut minyak permen (*peppermint oil*). Apabila minyak permen (*peppermint oil*) diproses lebih lanjut akan diperoleh kandungan menthol. Dalam dunia kedokteran, kandungan daun mint yang mudah menguap yaitu menthol digunakan untuk sakit perut, pereda batuk, inhalasi, *mouthwashes*, dan pasta gigi. Daun mint digunakan oleh para herbalis sebagai antiseptik, antipruritik dan obat karimatif (Ulya, 2014). Sedangkan ekstrak tanaman daun mint memiliki kandungan radioprotektif, antioksidan, antikarsinogenik, antialergik, antispasmodik. Selain itu, aroma dari *peppermint* dapat digunakan sebagai bahan inhalan untuk sesak napas, bahkan *peppermint tea* juga digunakan untuk pengobatan batuk, bronchitis, dan inflamasi pada mukosa oral dan tenggorokan (Ulya, 2014).

21

### 2. Tujuan Penelitian

Tujuan penelitian ini adalah untuk mengetahui efektifitas daun mint pada trakea mencit yang terpapar asap rokok berdasarkan tingkat kerusakan trakea yang diamati dari penurunan tinggi sel epitel dan hilangnya silia pada sel epitel.



## METODE

23

Jenis penelitian ini adalah eksperimen sederhana yang dilaksanakan pada bulan Agustus-September 2020. Penelitian menggunakan mencit sebanyak 9 sampel yang dibagi 3 kelompok, sehingga masing-masing kelompok terdapat 3 mencit. Berat badan mencit yang digunakan 28-30 gram, umur 2-2,5 bulan. Mencit di pelihara selama 21 hari, dimulai dengan aklimasi selama 7 hari. Hari ke-8 hingga hari ke-14 mencit diberikan paparan asap rokok konvensional (nikotin 1,7 Mg dan tar 24,5 mg) dengan durasi waktu 1x60 menit pada pagi hari. Indikator mencit yang sudah terpapar asap rokok yang memiliki ciri : terdapat peradangan, penurunan nafsu makan, dehidrasi dan penurunan berat badan. Hari ke-15 hingga hari ke-21 mencit yang sudah terpapar asap rokok kemudian di terapi menggunakan daun mint. Pemberian daun mint dilakukan dengan cara daun mint sebanyak 30 gram yang telah diremas-remas diberikan secara diletakan pada kandang dengan durasi waktu 15 menit. Setelah proses perlakuan pada mencit, pada hari ke-22 mencit dibius dengan kloroform dan dilakukan pembedahan untuk pengambilan organ trakea. Pembuatan preparat trakea mencit menggunakan metode paraffin, fikasi menggunakan NBF 10%, dehidrasi menggunakan alkohol bertingkat dan *clearing* menggunakan *xylol*. Infiltrasi dan pengeblokan menggunakan paraffin cair, selanjutnya pemotongan blok trakea menggunakan mikrotom dengan ketebalan pita 4-5 $\mu$ m. Pewarnaan preparat menggunakan Hematoksilin-Eosin (HE), terakhir *mounting* menggunakan entelan. Pengamatan preparat menggunakan mikroskop dengan sasaran pengamatan hilangnya silia dan penurunan tinggi epitel dengan cara dihitung menggunakan Image Rater yang diukur dari membran basal sampai silia, dengan kriteria skoring 0-4. Penilaian berdasarkan skoring dilakukan pada 10 preparat berdasarkan 2 parameter yaitu hilangnya silia dan penurunan tinggi epitel. Hasil skor pada 10 preparat tersebut di jumlahkan, di bagi 10 dan di kali 100%.

## HASIL DAN PEMBAHASAN

### 1. Hasil

Berdasarkan hasil pemeriksaan gambaran struktur mikroanatomi yang dilakukan pada 30 sediaan preparat jaringan trakea mencit jantan (K1), (K2) dan (K3) dengan pewarnaan Hematoxylin-Eosin diperoleh hasil sebagai berikut :

Tabel 1

Kategori dan Rata-rata Skor serta Persentase Penurunan Tinggi Epitel dan Hilangnya Silia Paru Mencit pada Masing-masing Kelompok Perlakuan

Kel	Penurunan Tinggi Epitel			Hilangnya Silia		
	Skor	Kategori	%	Skor	Kategori	%
K1	0	Tidak ada penurunan tinggi epitel	0%	0	Tidak ada silia yang hilang	0%
K2	3	Penurunan tinggi epitel terjadi > 2/3 lapang pandang	100%	3	Kehilangan silia terjadi > 2/3 lapang pandang	100%
K3	1	Penurunan tinggi epitel terjadi < 1/3 lapang pandang	100%	2	Kehilangan silia terjadi 1/3 - 2/3 lapang pandang	100%

20

Berdasarkan Tabel 1 dapat diketahui bahwa pada kelompok K1 kelompok normal tidak terdapat penurunan tinggi epitel dan tidak terjadi hilangnya silia. Sedangkan pada kelompok K2 yaitu dengan pemaparan asap rokok terjadi penurunan tinggi epitel dan hilangnya silia masing-masing dengan skor 3 (terjadi pada > 2/3 lapang pandang) pada semua preparat (100%). Kelompok K3 yang diberikan remasan daun mint setelah pemaparan asap rokok diketahui penurunan tinggi epitel pada skor 1 (< 1/3 lapang pandang) dan skor kehilangan silia 2 (terjadi pada 1/3-2/3 lapang

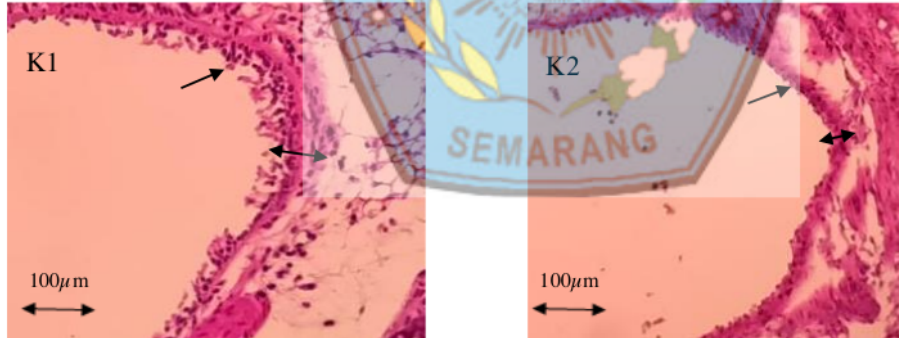
pandang) pada semua preparat (100%). Berdasarkan hasil tersebut dapat dikatakan terjadi perbaikan pada preparat trakea setelah diberik<sup>22</sup> remasan daun mint. Hasil skor pada setiap kelompok dirata-rata kemudian dikalikan 100%, sehingga diperoleh hasil sebagai berikut:

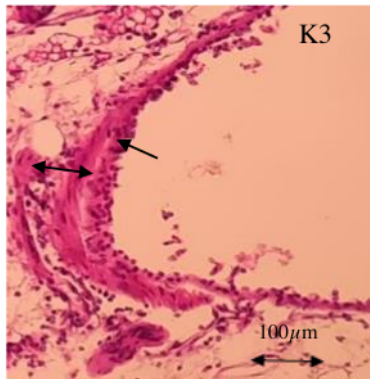
Tabel 2

Kelompok	Rata-rata Skor	Presentase Derajat Kerusakan	Tingkat Kerusakan
K1	0	0%	Tidak Terjadi Kerusakan
K2	3	30%	Kerusakan Ringan
K3	1,5	15%	Kerusakan Sedang

12

Berdasarkan Tabel 2 dapat diketahui bahwa pada kelompok K1 memiliki rata-rata skor kerusakan trakea 0 sehingga persentase derajat kerusakan trakea 0% termasuk dalam kategori tidak terjadi kerusakan trakea. Rata-rata skor kerusakan trakea kelompok K2 untuk penurunan tinggi sel epitel dan hilangnya silia sebesar 3 sehingga persentase derajat kerusakan trakea sebesar 30% termasuk dalam kategori kerusakan paru sedang. Rata-rata skor kerusakan trakea kelompok K3 untuk penurunan tinggi sel epitel dan hilangnya silia sebesar sebesar 1,5 sehingga persentase derajat kerusakan trakea sebesar 15% termasuk dalam kategori kerusakan paru ringan. Berdasarkan data tersebut dapat diketahui terjadi penurunan skor penurunan tinggi sel epitel dan hilangnya silia pada kelompok K3 dibandingkan dengan kelompok K2. Berdasarkan data tersebut, dapat diketahui pula bahwa terjadi penurunan kategori kerusakan trakea dari tingkat kerusakan sedang ke tingkat k<sup>7</sup>erusakan ringan. Berikut Gambar 1. adalah gambar preparat trakea sebagai hasil pengamatan menggunakan mikroskop dengan perbesaran 400x pada masing-masing kelompok perlakuan. Berdasarkan pengamatan preparat trakea dapat diketahui tinggi epitel pada masing-masing kelompok seperti tercantum pada Tabel 3.





Gambar 1

Gambar struktur mikroanatomi trakea mencit jantan ( ← ) : silia pada epitel pseudostratifikasi bersilia ; ( ↔ ) : tinggi sel epitel pseudostratifikasi.

Tabel 3  
Persentase dan Kategori Tingkat Kerusakan Trakea pada Tiap Kelompok Perlakuan

Variabel	K1	K2	K3
Tinggi sel epitel pseudostratifikasi	14,118 μm	8,768 μm	12,302 μm

Berdasarkan Tabel 3 dapat diketahui bahwa tinggi epitel kelompok K3 hampir mendekati kelompok K1, kelompok K2 diketahui memiliki tinggi epitel paling rendah.

## 2. Pembahasan

Paparan asap rokok menyebabkan kerusakan yang terjadi pada struktur mikroanatomi trakea seperti mereduksinya silia, memendeknya tinggi epitel. Perlakuan yang diberi daun mint memberikan efek terapi pada trakea mencit karena kandungan antioksidannya. Pada penelitian ini, paparan asap rokok menyebabkan hilangnya silia. Hal ini diduga karena adanya partikel debu yang masuk dan menempel pada silia akibat paparan asap rokok. Selanjutnya makrofag akan memfagosit partikel yang menempel pada silia tersebut. Partikel yang terkandung dalam asap rokok menempel pada silia akan merusak struktur dari silia, silia yang telah mengalami kerusakan akibat paparan asap rokok selanjutnya akan difagosit oleh makrofag (Komang, 2017). Paparan asap rokok memiliki dampak yang negatif dan sangat berbahaya bagi kesehatan tubuh seperti terjadinya stres oksidatif. Stres oksidatif tersebut disebabkan karena adanya peningkatan radikal bebas di dalam tubuh. Penurunan tinggi epitel dan menurunnya jumlah silia pada K2 lebih terlihat dibandingkan pada K3 yang sudah diterapi daun mint. Hal ini karena pada daun mint terdapat antioksidan.

Perlakuan asap rokok menyebabkan berkurangnya tinggi epitel dan berbeda nyata dibandingkan dengan kontrol. Pemberian daun mint setelah di papari asap rokok memiliki tingkat kerusakan yang ringan dibandingkan dengan yang hanya diberikan asap rokok. Hal ini diduga daun mint mampu mengurangi serangan radikal bebas yang disebabkan oleh paparan asap rokok. Kelompok yang diberi paparan asap rokok mengalami pemendekan pada epitel. Epitel trakea memendek disebabkan karena hilangnya silia pada permukaan epitel akibat pengaruh dari paparan asap rokok. Pemaparan yang terjadi secara terus menerus dapat menyebabkan ketidakseimbangan antara antioksidan dan radikal bebas di dalam tubuh sehingga



menyebabkan terjadinya stres oksidatif. Kandungan antioksidan pada daun mint mampu melindungi sel dari serangan radikal bebas yang disebabkan oleh pemberian paparan asap rokok, sehingga kadar ROS didalam tubuh dapat berkurang dan mampu melindungi trakea dari kerusakan akibat paparan asap rokok.

#### KESIMPULAN


Berdasarkan hasil pengamatan dapat diketahui bahwa remasan daun mint dapat menurunkan tingkat kerusakan trakea dari tingkat kerusakan sedang ke ringan yang ditunjukkan melalui penurunan skor pada penurunan tinggi epitel dan hilangnya silia pada mencit yang terpapar asap rokok.

#### DAFTAR PUSTAKA

- Amar, Wira, Ida B., Adi, Anak A . 2018. *Perubahan Histopatologi Trakea Mencit Jantan Pascapaparan Asap Rokok Elektrik. Pertama*. Bandung : Indonesia medicus.
- Anggaraini, Hardina T., Miksusanti, Rachmat A. 2019. Inkorporasi Minyak Atsiri Papermint (*Mentha Pipperta*) Dalam Patch Berbasis Polimer HPMC-KITOSAN. *Thesis*. Universitas Sriwijaya.
- Arba I., Rizki H., Evi K. 2019. Pengaruh Paparan Asap Rokok Elektrik dan Paparan Asap Rokok Konvensional Terhadap Gambaran Histopatologi Paru Mencit Jantan (*Mus Musculus*). *Majority*. 8 (1) : 90- 91.
- Ari I. 2017. Teknik Pembuatan Dan Evaluasi Preparat Histologi Dengan Pewarnaan Hemaktosilin Eosin Di Laboratorium Histologi Dan Biologi Sel Fakultas Kedokteran UGM Dan National Laboratory Animal Center (NLAC) Mahidol University. *Tugas Akhir*. Universitas Gadjah Mada.
- Batubara IVD, Wantouw B & Tendean L. 2013. Pengaruh Paparan Asap Rokok Kretek terhadap Kualitas Spermatozoa Mencit Jantan (*Mus musculus*). *Jurnal e-Biomedik (eBM)*. 1(1): 330-337.
- Church D.F., Pryor W. 1985. Free Radical Of Cigarette Smoke And Its Toxicological Implications. *J. Environm Health Perspect*. 64:111-126.
- Daijo H, Hoshino Y, Kai S, Suzuki K, Nishi K, Matsuo Y, et al. Cigarette smoke reversibly activates hypoxia-inducible factor 1 in a reactive oxygen species-dependent manner. *Nat Publ Gr*. 2016:1:1–12.
- Datta, A. K. 2011. An Update Overview of Peppermint (*Mentha Piperita L.*). *International Research Journal of Pharmacy*. Volume(1):1-10.
- Droge, W. 2002. Free Radical sinthe Physiological Control of Cell Function. *Physiol Rev*. 82:47-95.
- Gondodiputro, Sharon. 2007. *Bahaya Tembakau Dan Bentuk-Bentuk Sediaan Tembakau*. Bagian Ilmu Kesehatan Masyarakat. Fakultas Kedokteran Universitas Padjajaran, Bandung.
- Heryani, R. 2014. *Kumpulan Undang-Undang dan Peraturan Pemerintah Republik Indonesia Khusus Kesehatan*. Jakarta : CV. Trans Info Media



- Khairun N., Liana S., Muhammad F. 2015. Pengaruh Kebiasaan Merokok terhadap Fungsi Paru pada Pegawai Pria di Gedung Rektorat Universitas Lampung. *Juke Unila* 5 (9) : 39
- Kholifah N. 2018. Pengaruh Ekstrak Kurma Ajwa (*Phoenix Dactylifera L*) Sebagai Antioksidan Terhadap Sel Trakea Tikus Galur Sprague Dawley Yang Diberi Paparan Asap Rokok. *Skripsi*. Univesitas Lampung.
- Moore KL dan Anne MRA. 2013. *Anatomi klinis dasar*. Jakarta: Hipokrates.
- Puspaningtyas, D.E., dan Prasetyaningrum, Y.I. 2014. *Variasi FAVORIT Infused Water Berkhasiat*. Jakarta: Fmedia.
- Rivan V, Bambang W, Merryana A, 2016. Pengaruh Perubahan Hiperplasia Sel Goblet Selama 28 hari Paparan Asap Rokok Dengan Pemberian Antioksidan Superoxide Dismutase. *The Indonesian Journal of Public Health*. 11 (1) : 62 - 63
- Sabit T, Laelatul A, 2019. Peningkatan Kapasitas Terapi Berhenti Merokok Bagi Tenaga Kesehatan Melalui Hypnoterapy di Puskesmas *Jurnal Pengabdian Kepada Masyarakat*. 1 (2) : 17
- Singh, R., Shushni, M.A.M., and Belkheir, A. 2011. Antibacterial and Antioxidant Activities of Mentha piperita L. *Arabian Journal of Chemistry*. 8: 322-328.
- Ulya. 2014. *Kandungan, Manfaat dan Klasifikasi Daun Mint*. <https://ulyadays.com/kandungan-manfaat-dan-klasifikasi-daun-mint/>. Di akses pada tanggal 06 April 2020.





# Uji Efektifitas Daun Mint Pada Trakea Mencit Yang Terpapar Asap Rokok

## ORIGINALITY REPORT

24%

SIMILARITY INDEX

23%

INTERNET SOURCES

3%

PUBLICATIONS

11%

STUDENT PAPERS

## PRIMARY SOURCES

1 [mafiadoc.com](http://mafiadoc.com) Internet Source 4%

2 [repository.umy.ac.id](http://repository.umy.ac.id) Internet Source 3%

3 [text-id.123dok.com](http://text-id.123dok.com) Internet Source 3%

4 [digilib.unisayogya.ac.id](http://digilib.unisayogya.ac.id) Internet Source 2%

5 [eprints.umsida.ac.id](http://eprints.umsida.ac.id) Internet Source 1%

6 Submitted to Universitas Brawijaya Student Paper 1%

7 [docobook.com](http://docobook.com) Internet Source 1%

8 Submitted to Universitas Muhammadiyah Semarang Student Paper 1%

[ejurnal.setiabudi.ac.id](http://ejurnal.setiabudi.ac.id)

9	Internet Source	1 %
10	<a href="http://jurnal.univrab.ac.id">jurnal.univrab.ac.id</a> Internet Source	1 %
11	<a href="http://www.researchgate.net">www.researchgate.net</a> Internet Source	1 %
12	<a href="http://journal.uii.ac.id">journal.uii.ac.id</a> Internet Source	1 %
13	<a href="http://pdfs.semanticscholar.org">pdfs.semanticscholar.org</a> Internet Source	<1 %
14	<a href="http://repository.ipb.ac.id:8080">repository.ipb.ac.id:8080</a> Internet Source	<1 %
15	Fikri Yuda Pratama, Eka Ardiani Putri, Widi Raharjo. "Hubungan paparan asap rokok dengan hasil pemeriksaan inspeksi visual asam asetat (IVA) pada wanita usia subur di Puskesmas Tanjung Sekayam", <i>Jurnal Cerebellum</i> , 2021 Publication	<1 %
16	<a href="http://ejournal3.undip.ac.id">ejournal3.undip.ac.id</a> Internet Source	<1 %
17	<a href="http://etheses.uin-malang.ac.id">etheses.uin-malang.ac.id</a> Internet Source	<1 %
18	<a href="http://jurnal.fkmumi.ac.id">jurnal.fkmumi.ac.id</a> Internet Source	<1 %

19	<a href="http://www.greeners.co">www.greeners.co</a> Internet Source	<1 %
20	<a href="http://www.scribd.com">www.scribd.com</a> Internet Source	<1 %
21	<a href="http://www.slideshare.net">www.slideshare.net</a> Internet Source	<1 %
22	<a href="http://eprints.walisongo.ac.id">eprints.walisongo.ac.id</a> Internet Source	<1 %
23	<a href="http://repository.radenintan.ac.id">repository.radenintan.ac.id</a> Internet Source	<1 %
24	Immanuel Van Donn Batubara, Benny Wantouw, Lydia Tendean. "PENGARUH PAPARAN ASAP ROKOK KRETEK TERHADAP KUALITAS SPERMATOZOA MENCIT JANTAN (MUS MUSCULUS)", Jurnal e-Biomedik, 2013 Publication	<1 %
25	<a href="http://ejournal.unesa.ac.id">ejournal.unesa.ac.id</a> Internet Source	<1 %

Exclude quotes  Off

Exclude matches  Off

Exclude bibliography  On