

# Uji Efektifitas Daun Mint Terhadap Struktur Mikroanatomi Paru Mencit Yang Terpapar Asap Rokok

*by Fitri Nuroini*

---

**Submission date:** 13-Jul-2023 03:25PM (UTC+0700)

**Submission ID:** 2130494458

**File name:** 21.\_Uji\_Efektifitas\_Daun\_Mint\_pd\_Paru.pdf (908.57K)

**Word count:** 2261

**Character count:** 13912



## Uji Efektifitas Daun Mint Terhadap Struktur Mikroanatomi Paru Mencit Yang Terpapar Asap Rokok

*Effectiveness of Mint Leaves on Mice's Lung Microanatomic Structure Exposed to Cigarette Smoke*

Lya Mufida<sup>1</sup>, Fitri Nuroi<sup>2</sup>

<sup>1</sup> Program Studi Diploma III Analis Kesehatan, Fakultas Ilmu Keperawatan dan Kesehatan, Universitas Muhammadiyah Semarang

<sup>2</sup> Laboratorium Sitohistoteknologi, Fakultas Ilmu Keperawatan dan Kesehatan, Universitas Muhammadiyah Semarang

Corresponding author : fitrinuroini@unimus.ac.id

### Abstrak

Rokok berasal dari olahan tanaman tembakau yang dikonsumsi secara i<sup>20</sup>asi. Asap yang dihasilkan dapat menyebabkan gangguan kesehatan, karena nikotin, tar dan karbonmonoksida yang berasal dari asap arus utama dan p<sup>21</sup>mping rokok dapat memperburuk kondisi patologis antara lain inflamasi, proteolisis dan stres oksidatif. Daun mint merupakan salah satu tumbuhan yang mengandung antioksidan yang dapat menetralkan keberadaan radikal bebas dalam tubuh. Tujuan penelitian untuk mengetahui efektifitas daun mint terhadap struktur mikroanatomi paru mencit yang terpapar asap rokok. Metode penelitian menggunakan eksperimen sederhana dengan 3 kelompok perlakuan yaitu tanpa asap rokok (K1), terpapar asap rokok (K2) dan terpapar asap rokok dan diberikan remasan daun mint (K3). Paparan asap rokok dilakukan dengan memberikan 1 batang rokok konvensional selama 1x60 menit/hari selama 7 hari, dilanjutkan dengan pemberian remasan daun mint 15 menit/hari selama 7 hari. Pembuatan preparat menggunakan metode parafin dan pengecatan menggunakan HE. Pengamatan struktur mikroanatomi paru melalui pengukuran pelebaran lumen alveolus, penebalan dinding alveolus dan infiltrasi sel radang. Hasil penelitian menunjukkan secara berturut-turut dari K1, K2 dan K3 untuk skor pelebaran lumen alveolus yaitu 0, 3 dan 2; penebalan dinding alveolus 0, 3, dan 1; serta infiltrasi sel radang 0, 3 dan 2. Berdasarkan tingkat kerusakan paru secara berturut-turut dari K1 tidak terjadi kerusakan, K2 kerusakan sedang dan K3 kerusakan ringan. Hasil tersebut menunjukkan bahwa daun mint dapat menurunkan tingkat kerusakan paru yang ditunjukkan melalui penurunan ukuran pelebaran lumen alveolus, penebalan dinding alveolus dan infiltrasi sel radang pada mencit yang terpapar asap rokok.

**Kata Kunci** : struktur mikroanatomi paru, radikal bebas, antioksidan, daun mint, asap rokok.

### Abstract

Cigarettes come from processed tobacco plants which are consumed by inhalation. The smoke can cause health problems, because nicotine, tar and CO from the main and side smoke of cigarettes can exacerbate pathological conditions i<sup>16</sup>cluding inflammation, proteolysis and oxidative stress. Mint leaves contains antioxidants that can neutralize the presence of free radicals in the body. The research objective was to determine the effectiveness of mint leaves on the mic lung's microanatomic structure exposed to cigarette smoke. The research method use<sup>14</sup> simple experiment with 3 treatment groups, before (K1), after (K2) a<sup>14</sup>posure to cigarette smoke and after being exposed to cigarette smoke and given a squeeze of mint leaves (K3). Exposure to cigarette smoke is carried out by giving 1 conventional cigarette for 1x60 minutes/day for 7 days, followed by giving squeezed mint leaves 15 minutes/day for 7

Universitas Muhammadiyah Semarang

Seminar Nasional Publikasi Hasil-Hasil Penelitian dan Pengabdian Masyarakat



days. Preparations were made using the paraffin method and HE stain. Observation of the microanatomy structure of the lungs by measuring alveolar lumen widening, alveolar wall thickening and inflammatory cell infiltration. The results showed successively from K1, K2 and K3 the scores for alveolar lumen widening were 0, 3 and 2; thickening of the alveolar walls 0, 3, and 1; as well as inflammatory cell infiltration 0, 3 and 2. Based on the level of lung damage, respectively, there was no damage from K1, moderate damage K2 and mild damage K3. These results indicate that mint leaves can reduce the level of lung damage as indicated by decreasing the size of the alveolar lumen widening, alveolar wall thickening and inflammatory cell infiltration in mice exposed to cigarette smoke.

**Keywords :** Lung microanatomy structure, free radicals, antioxidants, mint leaves, cigarette smoke.

12

## PENDAHULUAN

### 1. Latar Belakang

Rokok di konsumsi oleh berbagai lapisan masyarakat, berbagai umur dan berbagai status ekonomi. Saat ini diprediksi ada sekitar 1,5 milyar perokok di dunia. Jumlah kematian akibat konsumsi rokok adalah 4 juta orang/tahun, jika pola konsumsi yang ada terus berlangsung, maka jumlah kematian akan berlipat ganda, mendekati 7 juta orang pada tahun 2025 (World Health Organization, 2006). Rokok didefinisikan sebagai hasil olahan tembakau terbungkus cerutu atau bentuk lainnya yang dihasilkan dari tanaman *Nicotiana tabacum*, *Nicotiana rustica* dan spesies lainnya atau sintetisnya yang mengandung nikotin, tar dan karbonmonoksida dengan atau tanpa bahan tambahan (Perpres, 2012).

Menurut Arba (2019), merokok dapat menyebabkan gangguan kesehatan, hal ini dapat disebabkan oleh nikotin yang berasal dari asap arus utama dan asap arus samping dari rokok yang dihisap oleh perokok. Asap rokok dapat memperburuk kondisi patologis antara lain inflamasi, proteolisis dan stres oksidatif (Gondodiputro, 2007). Penderita tidak hanya perokok itu sendiri, tetapi individu yang berada dilingkungan yang tercemar asap rokok.

Asap rokok dapat menyebabkan kerusakan pada organ pernapasan antara lain mulut, trakea, paru, kulit, otak, jantung dan tulang sendi. Pada organ paru kerusakan yang terjadi akibat asap rokok berupa stres oksidatif terjadinya pelebaran lumen alveolus, penebalan dinding alveolus dan peradangan alveolus yang ditandai dengan meningkatnya jumlah leukosit pada alveolus (Kristina, 2014). Oleh karena itu saluran pernapasan membutuhkan antioksidan untuk menetralkan radikal dan mencegah kerusakan pada saluran pernapasan. Salah satu tumbuhan yang dapat berfungsi sebagai antioksidan adalah Daun Mint (*Mentha piperita L.*).

Daun mint mengandung minyak atsiri yang terdiri dari menthol, daun mint kaya akan zat antioksidan juga dapat membantu menyembuhkan infeksi akibat serangan bakteri. Aroma menthol yang terdapat pada daun mint memiliki anti inflamasi, sehingga dapat membuka saluran pernapasan. Selain itu aroma daun mint yang menyegarkan merupakan obat ampuh mengatasi mual, melegakan saluran pernapasan dengan membuka kongesti hidung, tenggorokan dan paru. Rasa mint yang sejuk juga dapat membantu meringankan batuk, meringankan asma dan mengusir kuman di mulut (Singh, Shushni & Belkheir 2011). Oleh karena itu dilakukan penelitian tentang efektifitas daun mint terhadap struktur mikroanatomi paru mencit yang terpapar asap rokok.



17

## 2. Tujuan Penelitian

Tujuan dari penelitian ini adalah untuk mengetahui efektifitas daun mint terhadap struktur mikroanatomi paru mencit yang terpapar asap rokok berdasarkan pelebaran lumen alveolus, penebalan dinding alveolus dan infiltrasi sel radang.

## METODE

Penelitian ini merupakan penelitian eksperimen sederhana, dilakukan pada bulan Agustus-September 2020 di Laboratorium Hewan Coba Universitas Muhammadiyah Semarang untuk pemeliharaan dan di Laboratorium Sitohistoteknologi Universitas Muhammadiyah Semarang untuk pembuatan preparat. Mencit (*Mus musculus*) yang digunakan antara lain jantan umur 2-2,5 bulan, berat badan 28-30 gram. Penelitian menggunakan 3 kelompok yaitu kelompok tanpa perlakuan asap rokok (K1), kelompok dengan paparan asap rokok (K2), kelompok pemberian remasan daun mint (*Mentha Piperita L.*) setelah pemaparan asap rokok (K3). Mencit pada semua kelompok sebelum dilakukan perlakuan pemaparan asap rokok dan pemberian remasan daun mint dilakukan aklimasi selama 1 minggu dengan pakan standar dan air secara ad libitum. Paparan asap rokok dilakukan dengan memberikan 1 batang rokok konvensional selama 1x60 menit/hari selama 7 hari. Pemberian remasan daun mint dilakukan untuk kelompok K3 setelah proses pemaparan asap rokok selesai. Pemberian remasan daun mint dilakukan dengan cara disebar pada kandang selama 15 menit/hari selama 7 hari. Pembuatan preparat paru dengan metode parafin, larutan fiksasi menggunakan NBF 10 % dan pewarnaan menggunakan HE. Masing-masing kelompok dilakukan pengamatan sebanyak 10 preparat dengan ketebalan pita jaringan 5 $\mu$  dari 6 blok parafin. Pengamatan struktur mikroanatomi paru dengan perbesaran mikroskop 400x melalui pengukuran pelebaran lumen alveolus, penebalan dinding alveolus dan infiltrasi sel radang.

## HASIL DAN PEMBAHASAN

### 1. HASIL

Tabel 1.

Kategori, Rata-rata Skor, Persentase Struktur Mikroanatomi Paru (Pelebaran Lumen dan Penebalan Dinding Alveolus serta Infiltrasi Sel Radang) pada Masing-masing Kelompok Perlakuan

Kel	Pelebaran Lumen Alveolus			Penebalan Dinding Alveolus			Infiltrasi Sel Radang		
	Skor	Kategori	%	Skor	Kategori	%	Skor	Kategori	%
K1	0	Tidak ada Pelebaran	0%	0	Tidak ada Penebalan	0%	0	Tidak ada infiltrasi sel	0%
K2	3	Pelebaran terjadi > 2/3 lapang pandang	100%	3	Penebalan terjadi > 2/3 lapang pandang	100%	3	Infiltrasi sel terjadi > 2/3 lapang pandang	100%
K3	2	Pelebaran terjadi 1/3 - 2/3 lapang pandang	100%	1	Penebalan terjadi < 1/3 lapang pandang	100%	2	Infiltrasi sel terjadi 1/3 - 2/3 lapang pandang	100%



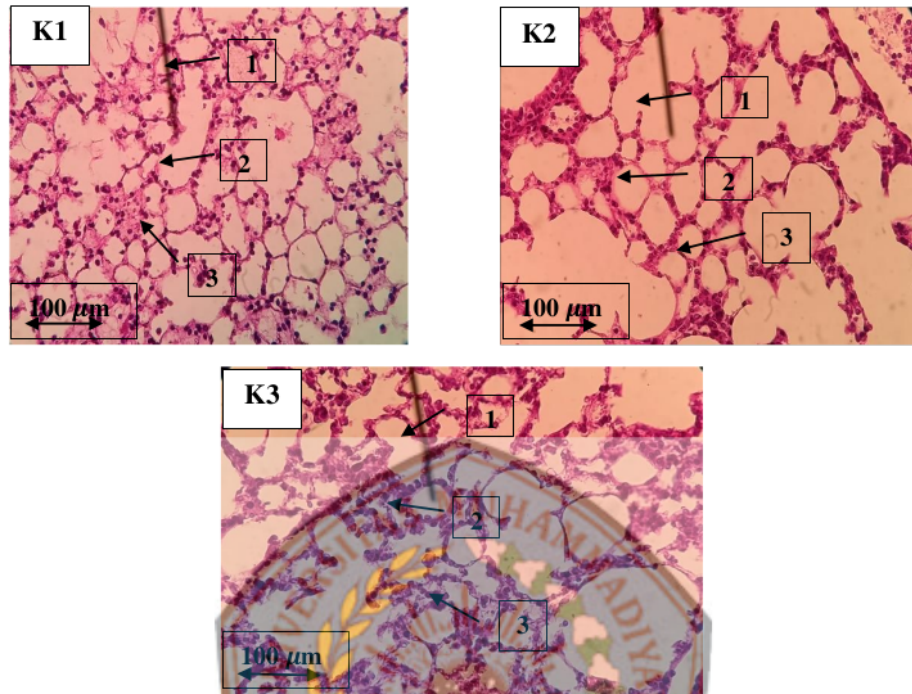


Tabel 1 menunjukkan bahwa pada kelompok K1 tidak terjadi pelebaran lumen dan penebalan dinding alveolus serta tidak terjadi infiltrasi sel radang dengan skor 0. Pengamatan preparat pada kelompok K2 diketahui bahwa 100% preparat menunjukkan adanya pelebaran lumen dan penebalan dinding alveolus serta terjadi infiltrasi sel radang pada lebih dari 2/3 lapang pandang dengan skor 3. Pengamatan preparat pada kelompok K3 diketahui adanya pelebaran lumen alveolus dan infiltrasi sel radang pada 1/3 sampai 2/3 lapang pandang dengan skor 2 pada seluruh preparat (100%) dan penebalan dinding alveolus pada kurang dari 2/3 lapang pandang dengan skor 1 pada seluruh preparat (100%).

Tabel 2. Persentase dan Kategori Tingkat Kerusakan Paru

Kelompok	Rata-rata Skor	Persentase Derajat Kerusakan	Tingkat Kerusakan
K1	0	0%	Tidak Terjadi Kerusakan
K2	3	30%	Kerusakan Sedang
K3	1,5	15%	Kerusakan Ringan

Tabel 2 menunjukkan bahwa pada kelompok K1 dengan rata-rata skor 0 sehingga persentase derajat kerusakan 0% termasuk dalam kategori tidak terjadi kerusakan. Kelompok K2 memiliki rata-rata skor pelebaran lumen dan penebalan dinding alveolus serta infiltrasi sel radang sebesar 3 sehingga persentase derajat kerusakan sel radang sebesar 30% yang termasuk dalam kategori kerusakan paru sedang. Kelompok K3 rata-rata skor pelebaran lumen dan penebalan dinding alveolus serta infiltrasi sel radang sebesar 1,5 sehingga persentase derajat kerusakan sel radang sebesar 15% yang termasuk dalam kategori kerusakan paru ringan. Data tersebut menunjukkan adanya penurunan skor pelebaran lumen dan penebalan dinding alveolus serta infiltrasi sel radang pada kelompok K3 dibandingkan dengan kelompok K2. Data juga menunjukkan bahwa terjadi penurunan kategori dari tingkat kerusakan sedang ke tingkat kerusakan ringan.



Gambar 1.

Struktur mikroantomi paru mencit jantan (1) : pelebaran dinding alveolus; (2) : penebalan dinding alveolus; (3) : infiltrasi sel radang

Sumber : Dokumentasi Pribadi

## 2. PEMBAHASAN

Asap rokok menyebabkan terjadinya stress oksidatif yang menyebabkan peroksidasi lipid yang akan menimbulkan kerusakan sel dan inflamasi. Selanjutnya stres oksidatif menyebabkan peroksidasi lipid yang akan menimbulkan kerusakan sel dan inflamasi. Asap rokok dapat merusak jaringan ikat parenkim paru dengan menyebabkan terjadinya elastisitas berlebihan pada paru sehingga timbul kerusakan dinding alveolar (Kristina, 2014).

Paru derajat kerusakan paru pada pelebaran lumen alveolus menunjukkan adanya emfisema. Emfisema merupakan keadaan paru yang mempunyai kenaikan ukuran lebih dari normal dan adanya destruksi pada dinding alveoli, hal ini karena asap rokok dapat menghambat asetilkolinesterase, sehingga menyebabkan akumulasi asetilkolin pada paru. Akumulasi asetilkolin ini merangsang bronkus untuk berkonstriksi sehingga terjadi destruksi dinding alveolus yang menyebabkan *air trapping* yaitu adanya timbunan udara pada satu tempat, sehingga terjadi pelebaran pada lumen alveolus. Terjadinya kerusakan berupa infiltrasi sel radang ditimbulkan karena respon normal proses biokimia internal maupun eksternal yang menghasilkan suatu radikal bebas endogen yang pada akhirnya dapat menimbulkan terjadinya suatu inflamasi yang



ditunjukkan dengan adanya leukosit terutama neutrofil pada mikrovaskuler pulmonal dinding alveolus (Arba, 2019).

Berdasarkan hasil pengamatan mencit pada hari ke-14 diketahui bahwa pada kelompok K2 dan K3 mengalami gangguan kesehatan setelah diberikan paparan asap rokok yaitu mengalami stress yang ditandai dengan penurunan berat badan dan nafsu makan serta mengalami dehidrasi. Data penelitian menunjukkan bahwa terjadi penurunan skor pelebaran lumen dan penebalan dinding alveolus serta infiltrasi sel radang pada kelompok yang diberikan remasan daun mint setelah paparan asap rokok (K3) dibandingkan dengan kelompok paparan asap rokok yang tidak diberikan daun mint (K2). Data juga menunjukkan bahwa setelah pemberian remasan daun mint terjadi penurunan kategori dari tingkat kerusakan sedang ke tingkat kerusakan ringan. Berdasarkan hasil penelitian maka daun mint memiliki efektifitas untuk menurunkan kerusakan paru akibat pemaparan asap rokok. Menurut Sachan, *et.al.* (2013) daun mint memiliki kandungan minyak atsiri yang komponen utamanya terdiri atas menthol (30-55%) dan menton (14-32%). Minyak atsiri dalam bentuk menthol ini dapat berfungsi untuk mengatasi masalah pernapasan, peradangan, antioksidan dan antiseptik. Antioksidan yang terkandung dalam daun mint dapat menetralkan radikal bebas sehingga mencegah kerusakan pada saluran pernapasan dan sebagai anti inflamasi. Manfaat lain menthol juga dapat digunakan sebagai antiseptik, antipruritik dan obat karminatif serta memiliki aktivitas antimikroba (Singh *et.al.*, 2011; Thosar *et.al.*, 2013).

#### KESIMPULAN

Remasan daun mint dapat menurunkan tingkat kerusakan paru yang ditunjukkan melalui penurunan ukuran pelebaran lumen alveolus, penebalan dinding alveolus dan infiltrasi sel radang pada mencit yang terpapar asap rokok.

#### DAFTAR PUSTAKA

- Adrein JA, Nastiti K, Srihadi A, Aryani S, & Arief B. 2018 "Analisis Mikroskopis Paru Paru Tikus Jantan (*Rattus Novergicus*) yang Terpapar Asap Rokok". *Biologi Edukasi*. 2. (9-11).
- Church DF, Pryor WA. 1985. "Free Radical Of Cigarette Smoke And Its Toxicological Implications". *J. Environm Health Perspect*. 64 (111-126).
- Droge, W. 2002. "Free Radical sinthe Physiological Control of Cell Function". *Physiol Rev*. 64 (111-126).
- Gondodiputro, S. 2007. *Bahaya Tembakau Dan Bentuk-Bentuk Sediaan Tembakau. Bagian Ilmu Kesehatan Masyarakat*. Fakultas Kedokteran Universitas Padajaran Bandung.
- Kristina, LT. 2014. "Uji Aktivitas antioksidan ekstrak etanol daun buas-buas (*Premna cordifolia* Linn). Terhadap Gambaran Histopatologi Paru-Paru Tikus (*Raattus novergicus*) Wistar Jantan Pasca Paparan Asap Rokok". *J. Trop. Pharm. Chem*. 2 (7-11).
- Nanin T, Syafruddin I, & Salomo H. 2017 "Gambaran Histologi Pulmo Mencit Jantan (*Mus musculus*) Setelah Di Papari Asap Rokok Elektrik". *Jurnal Saintia Biologi*. 2 (7-8).
- Paulsen F, Waschke J. *Atlas Anatomi Manusia. Edisi 23*. Jakarta: EGC.
- Perpres. 2012. "Peraturan Pemerintah Republik Indonesia Nomor 109 Tahun 2012 Tentang Pengamanan Bahan yang Mengandung Zat Adiktif Berupa Produk Tembakau Bagi Kesehatan". *Journal of Chemical Information and Modeling*. 2 (5-7).





- Putra, Arba. 2019. "Pengaruh Paparan Asap Rokok Elektrik dan Paparan Asap Rokok Konvensional Terhadap Gambaran Histopatologi Paru Mencit Jantan (*Mus Musculus*)". *Majority*. 8.1 (90-91).
- Singh R, Shushni. MA, & Belkheir A. 2011. erpres. 2012. "Antibacterial and Antioxidant Activities of *Mentha piperita* L". *Arabian Journal of Chemistry*. 8. (322-328).
- World Health Organization, 2006. *Report on the global tobacco epidemic*.





# Uji Efektifitas Daun Mint Terhadap Struktur Mikroanatomi Paru Mencit Yang Terpapar Asap Rokok

## ORIGINALITY REPORT

**21** %  
SIMILARITY INDEX

**19** %  
INTERNET SOURCES

**10** %  
PUBLICATIONS

**6** %  
STUDENT PAPERS

## PRIMARY SOURCES

**1** [fmipa.unlam.ac.id](http://fmipa.unlam.ac.id) Internet Source **2** %

**2** [erepo.unud.ac.id](http://erepo.unud.ac.id) Internet Source **2** %

**3** [repository.lppm.unila.ac.id](http://repository.lppm.unila.ac.id) Internet Source **2** %

**4** [www.kompasiana.com](http://www.kompasiana.com) Internet Source **2** %

**5** [jurnal.upertis.ac.id](http://jurnal.upertis.ac.id) Internet Source **1** %

**6** Submitted to Universitas Muhammadiyah Semarang Student Paper **1** %

**7** [ejurnal.setiabudi.ac.id](http://ejurnal.setiabudi.ac.id) Internet Source **1** %

**8** [dspace.umkt.ac.id](http://dspace.umkt.ac.id) Internet Source **1** %

9	Kamiliah Tsany, Sutyarso Sutyarso, M. Kanedi, Hendri Busman. "Organ-Protective Effect of Red Ginger Extracts in Male Mice Induced by Paraquat", Jurnal Ilmiah Biologi Eksperimen dan Keanekaragaman Hayati, 2019 Publication	1 %
10	repository2.unw.ac.id Internet Source	1 %
11	www.tib.eu Internet Source	1 %
12	repository.unair.ac.id Internet Source	1 %
13	digilibadmin.unismuh.ac.id Internet Source	1 %
14	jurnalsaintek.uinsby.ac.id Internet Source	1 %
15	repository.um-surabaya.ac.id Internet Source	1 %
16	shopparadisenj.com Internet Source	1 %
17	text-id.123dok.com Internet Source	1 %
18	digilib.unimed.ac.id Internet Source	<1 %

19 [jurnal.unimus.ac.id](http://jurnal.unimus.ac.id) <1 %  
Internet Source

---

20 [repositori.usu.ac.id](http://repositori.usu.ac.id) <1 %  
Internet Source

---

21 [www.sarankesehatan.com](http://www.sarankesehatan.com) <1 %  
Internet Source

---

22 Muhammad Hatta, Nurliyani .. "MANFAAT AROMA TERAPI PEPPERMINT UNTUK MUAL MUNTAH PADA IBU HAMIL DI DESA SEPUTIH RAMAN LAMPUNG TENGAH TAHUN 2022", *Jurnal Perak Malahayati*, 2022 <1 %  
Publication

---

Exclude quotes Off

Exclude matches Off

Exclude bibliography On