

Perbedaan Kualitas Preparat Hati Marmut pada Proses Deparafinisasi Menggunakan Xilol dan Minyak Zaitun pada Pewarnaan He

by Fitri Nuroini

Submission date: 13-Jul-2023 03:07PM (UTC+0700)

Submission ID: 2130490152

File name: 18._Perbedaan_Kualitas_Hati_Minyak_Zaitun.pdf (338.8K)

Word count: 1821

Character count: 11093



Perbedaan Kualitas Preparat Hati Marmut pada Proses Deparafinisasi Menggunakan Xilol dan Minyak Zaitun pada Pewarnaan HE

The Difference Quality of Guinea Pig Liver Preparation on The Deparaffinization Process Using Xylol And Olive Oil on He's Coloring

6

Yona Erwin, Tulus Ariyadi, Fitri Nuroini*

*Fakultas Ilmu Keperawatan dan Kesehatan, Universitas Muhammadiyah Semarang

Corresponding author: fitrinuroini@unimus.ac.id*

Riwayat Artikel: Dikirim; Diterima; Diterbitkan

Abstrak

Deparafinisasi merupakan tahap awal dalam proses pewarnaan (*Staining*). Proses ini bertujuan agar memudahkan zat warna HE masuk ke dalam jaringan. Xilol atau *xylene* umumnya digunakan sebagai agen deparafinisasi dalam histopatologi. Xilol memberikan hasil preparat sediaan yang baik dalam tahapan deparafinisasi. Alternatif yang dapat digunakan sebagai pengganti xilol adalah dengan mencari pengganti xilol untuk meminimalisir bahaya kesehatan. Minyak zaitun merupakan minyak atsiri yang berasal dari tanaman zaitun yang memiliki senyawa kimia asam oleat sebesar 85%. Kandungan asam oleat dalam minyak zaitun merupakan asam lemak tak jenuh. Asam oleat yang terkandung dalam minyak zaitun memiliki sifat tidak larut dalam air tetapi dapat larut dalam pelarut non-polar seperti benzene, kloroform dan eter sehingga dapat digunakan untuk menghilangkan sisa parafin yang terdapat pada jaringan. Tujuan penelitian ini adalah menganalisis perbedaan kualitas preparat hati marmut menggunakan xilol dan minyak zaitun sebagai *agent* deparafinisasi. Penelitian ini bersifat analitik dengan rancangan *cross Sectional*. Sampel organ hati diperoleh dari hewan marmut kemudian melalui *processing* jaringan diolah menjadi 30 sediaan dengan pewarnaan HE. Kualitas sediaan diamati dan dilakukan penilaian densitas warna inti dan warna sitoplasma dilakukan dengan cara digitalisasi sediaan menggunakan perangkat lunak *image-j*. Hasil penelitian uji densitas warna inti kelompok xilol dan minyak zaitun sebesar 1.4463 OD, 1.5447 OD. Warna sitoplasma kelompok xilol dan minyak zaitun adalah 1.6444 OD, 1.7040 OD. Kesimpulan sediaan jaringan hati dengan *agent* deparafinasi xilol dan minyak zaitun menunjukkan tidak ada perbedaan kualitas berdasarkan uji statistik.

Kata kunci: HE, deparafinasi, larutan xilol, larutan minyak zaitun

Abstract

Deparaffinization is the initial stage in the Staining process. This process aims to make dyes HE easier to enter the tissue. Xylene is commonly used as a deparaffinization agent in histopathology. It provides good preparations in the stages of deparaffinization. An alternative that can be used to substitute the xylene is to find a xylene replacement to minimize health hazards. Olive oil is an essential oil derived from olive plants that have oleic acid chemical compounds of 85%. The lipid content in oleic acid is an unsaturated fatty acid. Oleic acid contained in olive oil has insoluble in water but can dissolve in non-polar solvents such as benzene, chloroform and ether. As the result it can be used to remove the remaining paraffin contained in the tissue. The purpose of this study was to analyze differences in the quality of marmot's heart preparation on the deproteinization process using xylol and olive oil as deparaffinization agents. This research is an analytical study with cross sectional design. Liver samples were obtained from marmot through tissue processing. It was processed into 30 preparations with HE staining. The quality of the preparation was observed and analyzed the density assessment of core color and cytoplasmic color by digitizing the preparation using image-j software. The results of the xylene and olive oil group core color test were 1.4463 OD, 1.5447 OD. The cytoplasmic color in the xylene and olive oil group was 1.6444 OD, 1.7040 OD. The results showed that liver tissue preparations with xylene deparaffinization agent and olive oil had no difference in quality or had the same quality based on statistical tests.

Keywords: HE, deparaffinization, xylol solution, olive oil solution.



PENDAHULUAN

Histoteknik merupakan suatu rangkaian proses yang dimulai dari pemotongan jaringan pada organ tertentu sehingga menjadi preparat yang siap untuk diamati menggunakan mikroskop. (Prahanarendra, 2015). Jaringan hewan yang umum digunakan dalam pembuatan sediaan adalah organ hati. Metode pembuatan sediaan jaringan terdiri dari berbagai cara. Salah satu cara yang umum digunakan adalah teknik parafin. Pembuatan sediaan jaringan dilakukan melalui beberapa tahapan yaitu persiapan, pemrosesan, pengirisan dan pewarnaan (Miranti, 2010).

Pewarnaan (*Staining*) adalah tahap akhir dari pembuatan sediaan jaringan. Pewarnaan yang umum digunakan untuk sediaan histologi jaringan adalah pewarnaan Hematoksin-Eosin (Ellyawati, 2018). Deparafinisasi merupakan tahap awal dalam proses pewarnaan (*Staining*) dengan menggunakan xilol untuk menjernihkan jaringan dari berbagai komponen biokimia yang dapat mengganggu pewarnaan sediaan.

Xilol merupakan cairan yang tidak berwarna dengan karakteristik minyak bumi yang mudah larut dengan sebagian besar pelarut organik dan lilin paraffin (Hernandes *et.al.*, 2016). Kekurangan xilol yaitu apabila jaringan terlalu lama direndam dalam larutan xilol dapat menyebabkan jaringan menjadi kering dan rapuh sehingga preparat tidak bertahan lama serta paparan yang terjadi secara terus menerus akan menyebabkan gangguan kesehatan pada teknisi laboratorium (Khristian, 2018). Oleh karena itu, diperlukan bahan alami sebagai pengganti xilol yang relatif aman. Salah satunya adalah minyak zaitun.

Berdasarkan penelitian (Swamy *et. al.*, 2015) bahwa beberapa bahan alam seperti minyak wortel, minyak pinus, minyak mawar dan minyak zaitun dapat digunakan sebagai pengganti xilol pada proses *clearing*. Minyak zaitun merupakan minyak atsiri yang berasal dari tanaman zaitun yang memiliki senyawa kimia asam oleat sebesar 85%. Asam oleat ini memiliki sifat dapat larut dalam pelarut non polar seperti benzene, kloroform dan eter sehingga dapat digunakan untuk menghilangkan sisa parafin yang terdapat pada jaringan (Braun & Cohen, 2015). Penelitian tentang penggunaan minyak zaitun sebagai pengganti xilol pada proses deparafinisasi belum pernah dilakukan sebelumnya. Oleh karena itu pada penelitian ini dilakukan penelitian tentang perbedaan kualitas preparat organ hati menggunakan minyak zaitun sebagai agen deparafinisasi pada pewarnaan hematoksin eosin.

Tujuan Penelitian

Tujuan penelitian ini adalah untuk mengetahui perbedaan kualitas preparat organ hati menggunakan minyak zaitun dengan xilol sebagai agen deparafinisasi pada pewarnaan hematoksin eosin.

Metode Penelitian

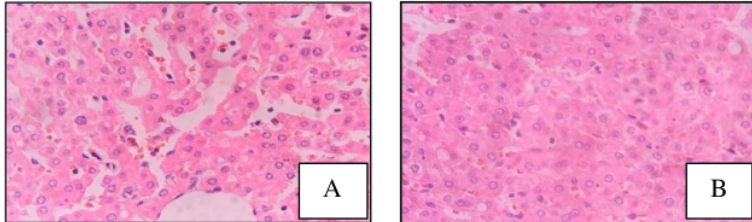
Penelitian menggunakan rancangan *Cross Sectional* yang dilaksanakan di Laboratorium Sitohistoteknologi Universitas Muhammadiyah Semarang pada bulan Juni sampai Juli 2019. Subyek penelitian adalah organ hati dari Marmut jantan. Obyek penelitian ini adalah sediaan hati sebanyak 15 sediaan yang dijernihkan dengan larutan xylol dan 15 sediaan yang dijernihkan dengan Minyak Zaitun.

HASIL DAN PEMBAHASAN

Hasil

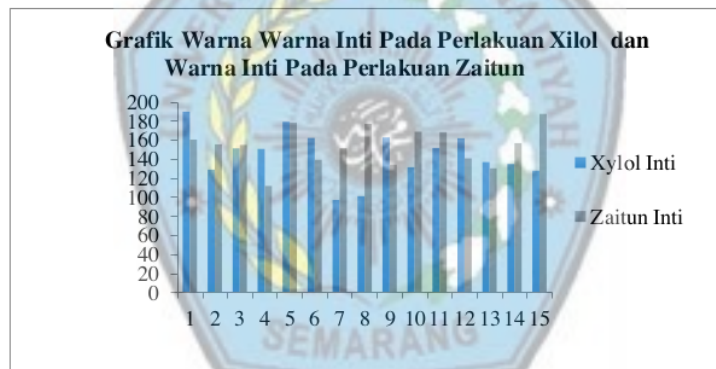Gambar 1 merupakan hasil pengamatan mikroskopis kualitas sediaan jaringan hati yang dijernihkan menggunakan larutan xilol dan minyak zaitun pada pewarnaan HE menggunakan perbesaran 400x:

Gambar 1. Hasil visualisasi pengamatan mikroskopis perbesaran 400x kualitas sediaan jaringan Hati (A) Xilol (B) Minyak Zaitun pewarnaan HE.



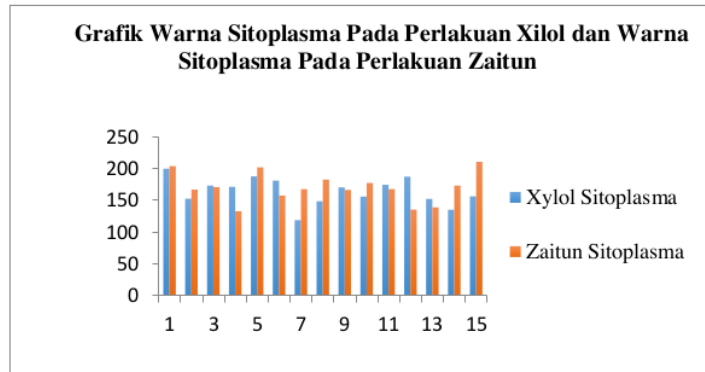
Gambar 1 menunjukkan hasil pembuatan sediaan jaringan menggunakan minyak zaitun menunjukkan kualitas yang baik dan sebanding antara preparat yang dideparafinasi menggunakan xilol dengan minyak zaitun pada pewarnaan Hematoksilin Eosin.

Gambar 2:
Grafik warna Inti.



Berdasarkan Gambar 2 diketahui hasil pengukuran warna xilol inti dan warna zaitun inti, kelompok minyak zaitun lebih tinggi dibandingkan dengan hasil pengukuran warna inti kelompok xilol.

Gambar 3: Grafik Sitoplasma



Berdasarkan Gambar 3. diketahui hasil pengukuran warna xilol sitoplasma dan warna zaitun sitoplasma, kelompok minyak zaitun lebih tinggi dibandingkan dengan hasil pengukuran warna sitoplasma kelompok xilol.

Berdasarkan hasil pengukuran densitas warna inti dan warna sitoplasma yang diperoleh kemudian dilakukan uji statistik *independent sample t test* dengan didahului uji normalitas data saphiro wilk $p\text{ value} > \alpha$ 0,05 yaitu 0.758; 0.885; 0.964; 0.334 hasil tersebut menunjukkan bahwa data berdistribusi normal. Uji *independent sample t test* diperoleh signifikansi 0.304; 0.466 yang berarti $p\text{ value} > \alpha$ 0,05 maka tidak ada perbedaan kualitas preparat hati marmut pada proses deparafinasi menggunakan xilol dengan minyak zaitun.

Hasil pengamatan terhadap kualitas preparat jaringan hati pada proses deparafinasi menggunakan larutan xilol menunjukkan gambaran mikroskopis yang sangat baik dengan hasil rata-rata densitas warna inti dan warna sitoplasma dari 15 sediaan. Kualitas preparat jaringan hati yang baik dapat dipengaruhi oleh beberapa faktor seperti sifat dari xilol sebagai agen *clearing*. Xilol dapat memberikan efek transparan serta memiliki tingkat kelarutan yang tinggi terhadap parafin dan agen dehidran sehingga preparat dapat bersih dengan cepat ketika menggunakan xilol.

Kualitas preparat jaringan hati yang dijernihkan menggunakan larutan minyak zaitun menunjukkan gambaran mikroskopis yang baik dengan hasil rata-rata densitas warna inti dan warna sitoplasma dari 15 sediaan Berdasarkan penelitian yang telah dilakukan, diperoleh hasil bahwa minyak zaitun dapat digunakan sebagai pengganti xilol pada proses pewarnaan sediaan jaringan. Beberapa faktor yang dapat mempengaruhi kualitas preparat yaitu sifat minyak zaitun yang memiliki kandungan senyawa asam oleat. Asam oleat dalam minyak zaitun merupakan asam lemak tak jenuh sehingga sifatnya adalah asam. Komponen yang bersifat asam pada pewarnaan HE dapat berikatan dengan pewarnaan yang bersifat basa begitu juga sebaliknya sehingga keduanya membentuk suatu ikatan asam-basa. Sifat dari asam oleat tersebut yang menyebabkan inti dan sitoplasma terwarnai dengan baik dan terlihat lebih kontras. Hasil penelitian ini didukung oleh jurnal Udonkang *et al.* (2014) yang menyebutkan bahwa xilol dapat digantikan dengan minyak mineral yang dipanaskan sampai suhu 60°C yang bertujuan untuk menghilangkan protein yang terkandung pada jaringan sehingga membuat jaringan tersebut tampak transparan dalam tahapan *Clearing*.

Penelitian Udonkang *et al.* (2014) juga menyebutkan bahwa hasil pemrosesan menggunakan minyak mineral menunjukkan intensitas warna inti dan sitoplasma yang baik seperti sediaan yang diproses dengan xilol. Pada penelitian ini hasil kualitas preparat hati marmut pada proses deparafinasi menggunakan xilol dengan minyak zaitun pada pewarnaan hematoxilin eosin memiliki kualitas yang sama bagusnya dan tidak ada perbedaan. Hal ini ditentukan berdasarkan hasil uji statistika yang menunjukkan tidak ada perbedaan kualitas



preparat hati marmut pada proses deparafinasi menggunakan xilol dengan minyak zaitun pada pewarnaan hematoxilin eosin.

KESIMPULAN

Berdasarkan penelitian yang sudah dilakukan, dapat disimpulkan bahwa, Sediaan jaringan hati yang dijernihkan menggunakan xilol dan minyak zaitun tidak ada perbedaan kualitas atau memiliki kualitas yang sama berdasarkan uji statistik.

REFERENSI

- Braun, L. & Cohen, M. 2015. Herbs and Natural Supplements. *Journal of Food Science*. 14 (1) : 71-78.
- Ellyawati. 2018. Penentuan Waktu Yang Tepat Pada Proses Staining Dalam Pembuatan Preparat Histologis Hati. *TEMAPELA*. 1 (1) : 28-30.
- Khristian, E. 2017. Potensi Minyak Gandapura Sebagai Pengganti Xilol Dalam Pembuatan Sediaan Mikroskopis Otak Mencit. *Skripsi*. STIKES Jendral Achmad Yani. Cimahi.
- Miranti, P. I., 2010. Pengolahan Jaringan Untuk Penelitian Hewan Coba. *Media Medika Muda*. 1 (1) : 11-16.
- Hernandes, E. P, Schoffen, R. P., & Conte, H. 2016. Xylene: Features, Risks and Management of Waste. *Brazilian Journal of Surgery and Clinical Research*. 1 (2): 68-73.
- Prahanarendra, G. 2015. Gambaran Histologis Organ Ginjal, Hepar dan Pankreas Tikus Sprague Dawley Dengan Pewarnaan HE Dengan Fiksasi 3 Minggu. *Skripsi*. UIN Syarif Hidayatullah Jakarta.
- Swamy, S. R. G., Nandan, S. R. K., Kulkarni, P. G., Rao, T. M., & Palakurthy, P. 2015. Bio-Friendly Alternatives for Xylene – Carrot Oil, Olive Oil, Pine Oil, Rose Oil. *Journal of Clinical and Diagnostic Research*. 9 (11): ZC16-ZC18.
- Udonkang, M. Eluwa M., Ekanem T.B., Asuquo O.R., Akpantah A.O 2014. Bleached

Perbedaan Kualitas Preparat Hati Marmut pada Proses Deparafinisasi Menggunakan Xilol dan Minyak Zaitun pada Pewarnaan He

ORIGINALITY REPORT

18%

SIMILARITY INDEX

15%

INTERNET SOURCES

3%

PUBLICATIONS

5%

STUDENT PAPERS

PRIMARY SOURCES

1	Submitted to Politeknik Kesehatan Kemenkes Semarang Student Paper	2%
2	Submitted to Universitas Muhammadiyah Semarang Student Paper	1%
3	www.tokoamanahherbal.com Internet Source	1%
4	Submitted to Universitas Islam Indonesia Student Paper	1%
5	repo.upertis.ac.id Internet Source	1%
6	ejurnal.setiabudi.ac.id Internet Source	1%
7	repository.poltekeskupang.ac.id Internet Source	1%
8	research-report.umm.ac.id Internet Source	1%

9	repository.unej.ac.id Internet Source	1 %
10	ejournal.radenintan.ac.id Internet Source	1 %
11	es.scribd.com Internet Source	1 %
12	id.123dok.com Internet Source	1 %
13	journal.upgris.ac.id Internet Source	1 %
14	core.ac.uk Internet Source	1 %
15	herlinasarieb13.blogspot.com Internet Source	1 %
16	jurnalmahasiswa.stiesia.ac.id Internet Source	1 %
17	repository.radenintan.ac.id Internet Source	1 %
18	www.jurnal.unsyiah.ac.id Internet Source	1 %
19	www.scribd.com Internet Source	1 %
20	edoc.site Internet Source	<1 %

21 ejournal.poltektegal.ac.id <1 %
Internet Source

22 journals.umkt.ac.id <1 %
Internet Source

23 librepo.stikesnas.ac.id <1 %
Internet Source

24 www.neliti.com <1 %
Internet Source

Exclude quotes Off

Exclude matches Off

Exclude bibliography On