

drg. Syarifah Nova, Sp.BM

by Indonesian Journal of Dentistry Universitas Muhammadiyah
Semarang

Submission date: 23-Nov-2023 12:33PM (UTC+0700)

Submission ID: 2236721686

File name: AKSANAAN_EMERGENSI_PASIEN_PERDARAHAN_RONGGA_MULUT-Revisi_Fix.doc (441K)

Word count: 3305

Character count: 22399

PENATALAKSANAAN EMERGENSI PASIEN PERDARAHAN RONGGA MULUT

EMERGENCY MANAGEMENT OF PATIENTS WITH ORAL BLEEDING

ABSTRAK

Latar Belakang: Tekanan darah tinggi merupakan suatu keadaan dimana terjadi peningkatan tekanan darah di atas ambang batas normal. Manifestasi rongga mulut pada pasien hipertensi dapat berupa gingivitis, periodontitis, reaksi lichenoid, hiposalivasi serta kelumpuhan saraf wajah. Tujuan dari penulisan studi kasus untuk memberikan informasi penatalaksanaan emergensi pada kasus perdarahan yang keluar dari rongga mulut pasien disertai hipertensi urgensi. **Laporan Kasus :** Pasien laki-laki berusia 68 tahun datang ke Instalasi Gawat Darurat RSUD Sultan Fatah Demak dengan keluhan air liur keluar darah sejak jam 7 pagi. Pasien datang ke Instalasi Gawat Darurat RSUD Sultan Fatah Demak sekitar jam 9 malam. Kondisi sistemik pasien dengan kondisi muntah darah (-) batuk darah (-) demam (-) mimisan (-) trauma (-). Pasien memiliki riwayat hipertensi yang tidak terkontrol. Pasien mengatakan sudah pernah mengkonsumsi obat penurun tekanan darah namun tidak teratur. Hasil pemeriksaan klinis terdapat *oral bleeding* et causa hipertensi urgensi, periodontitis generalisata, dan nekrosis pulpa gigi 46. Gambaran klinis yang dapat ditemukan pada pasien hipertensi adalah perdarahan gingiva karena diperkuat dengan adanya penyakit periodontal seperti gingivitis maupun periodontitis. **Kesimpulan:** Kasus emergensi yang berkaitan dengan adanya riwayat hipertensi yang memiliki resiko perdarahan dapat ditangani dengan pemberian obat penghenti perdarahan kemudian sebelum dilakukan prosedur perawatan dental. Terdapat hubungan yang kuat antara riwayat hipertensi dengan kasus penyakit jaringan periodontal, sehingga perlu dilakukan rujukan kepada spesialis penyakit dalam dan spesialis bedah mulut untuk mengetahui penyebab perdarahan yang terjadi. Prognosa pasien akan baik jika dilakukan perawatan medis kolaboratif antar spesialis tersebut.

Kata Kunci: Hipertensi, Periodontitis, Perdarahan

ABSTRACT

Background: High blood pressure is a condition where there is an increase in blood pressure above the normal threshold. Oral manifestations in hypertensive patients can include gingivitis, periodontitis, lichenoid reaction, hyposalivation and facial nerve paralysis. The purpose of writing a case study to provide information on emergency management in cases of bleeding from the oral cavity of patients with urgent hypertension. **Case Report:** A 68-year-old male patient came to the Emergency Department of RSUD Sultan Fatah Demak with complaints of bleeding saliva since 7am. The patient came to the Emergency Department at RSUD Sultan Fatah Demak around 9pm. The patient's systemic condition was vomiting blood (-) coughing blood (-) fever (-) nosebleed (-) trauma (-). The patient has a history of uncontrolled hypertension. The patient said he had taken blood pressure lowering drugs but not regularly. The clinical examination results showed oral bleeding et causa hypertension urgency, generalised periodontitis, and pulp necrosis of tooth 46. The clinical picture that can be found in hypertensive patients is gingival bleeding because it is reinforced by the presence of periodontal diseases such as gingivitis or periodontitis. **Conclusion:** Emergency cases associated with a history of hypertension that has a risk of bleeding can be managed with the administration of bleeding arresting drugs then before dental procedures are performed. There is a strong association between a history

of hypertension and cases of periodontal tissue disease, so it is necessary to refer to an internal medicine specialist and an oral surgery specialist to determine the cause of the bleeding. The patient's prognosis will be good with collaborative medical care between these specialists.

Keywords: Hypertension, Periodontitis, Bleeding

PENDAHULUAN

Hipertensi atau biasa disebut dengan tekanan darah tinggi merupakan suatu keadaan dimana terjadi peningkatan tekanan darah di atas ambang batas normal yaitu >140/90 mmHg.¹ Pada pasien hipertensi sering terjadi gangguan pada pembuluh darah, mengakibatkan suplai oksigen dan nutrisi yang dibawa oleh darah terlambat sampai ke jaringan tubuh yang membutuhkannya.^{2,3} Faktor yang dapat menimbulkan terjadinya hipertensi diantaranya keturunan atau genetik. Pasien yang memiliki orang tua atau keluarga dengan riwayat penyakit hipertensi mempunyai resiko dua kali lebih besar untuk menderita hipertensi.⁴ Faktor lain yang sangat mempengaruhi tekanan darah adalah usia yang dapat menyebabkan perubahan fisiologis salah satunya aliran ginjal dan laju filtrasi glomerulus menurun sehingga ginjal akan menahan garam dan air dalam tubuh.⁴ Selanjutnya adalah faktor jenis kelamin dimana laki-laki mempunyai resiko lebih tinggi untuk menderita hipertensi.⁵ Hipertensi lebih banyak terjadi pada pasien yang bersuku bangsa dari ras berkulit hitam daripada yang berasal dari suku bangsa berkulit putih. Selain itu, faktor yang dapat menyebabkan hipertensi adalah obesitas. Peningkatan konsumsi energi meningkatkan insulin plasma menyebabkan terjadinya reabsorpsi natrium dan peningkatan tekanan darah

secara terus menerus.⁶ Garam merupakan faktor yang berperan dalam patogenesis hipertensi. Hipertensi hampir tidak pernah ditemukan pada orang yang mengonsumsi garam dalam jumlah sedikit.⁷ Kebiasaan merokok pada perokok berat juga dapat dihubungkan dengan insidensi meningkatnya hipertensi. Oleh karena itu, prevalensi penderita dengan hipertensi dua kali lebih sering ditemukan pada lansia dan pria.^{6,7}

Hipertensi yang belum mendapatkan penanganan medis secara teratur dapat menyebabkan beberapa komplikasi apabila tidak segera ditindaklanjuti. Komplikasi yang dapat terjadi pada pasien hipertensi yaitu stroke, gagal jantung, penyakit jantung koroner, dan retinopati.⁸ Salah satu kasus emergensi tekanan darah tinggi yaitu hipertensi urgensi. Hipertensi urgensi yaitu kenaikan tekanan darah secara mendadak (sistolik ≥ 180 mmHg dan diastolik ≥ 120 mmHg) tanpa disertai adanya kerusakan organ target minimal atau progresif. Sehingga, penurunan tekanan darah bisa dijalankan lebih lambat dalam hitung jam sampai hari. Hipertensi urgensi dapat bergejala atau asimtomatik. Gejala yang timbul dapat berupa sakit kepala, gelisah, jantung berdebar, nyeri dada, dan mudah lelah.⁹

Manifestasi rongga mulut pada pasien dengan hipertensi dapat berupa gingivitis, periodontitis, reaksi lichenoid,

hiposalivasi serta kelumpuhan saraf wajah.⁴ Gingivitis dan periodontitis dikonfirmasi dari pengukuran indeks periodontal yang dikemukakan oleh Russell, dan pengukuran hiposalivasi diukur dengan mengajukan pertanyaan kepada pasien mengenai gejalanya.⁴ Pasien dengan kondisi nekrosis gigi dapat menyebabkan *self cleansing* rongga mulut yang kurang baik akibat hiposalivasi. Selain itu, gambaran klinis yang dapat ditemukan pada pasien hipertensi adalah perdarahan gingiva karena diperkuat dengan adanya penyakit periodontal seperti gingivitis maupun periodontitis. Pada keadaan hipertensi mengharuskan jantung bekerja lebih keras dari biasanya untuk mengedarkan darah melalui pembuluh darah sehingga kondisi mukosa gingiva pada sebagian besar kasus hipertensi, ditandai dengan pelebaran pembuluh limfatik dan ruang interstisial yang membuktikan kemungkinan adanya peradangan. Kasus inflamasi gingiva pada pasien hipertensi dibuktikan dengan neutrofil absolut yang secara signifikan lebih tinggi yang menunjukkan proses inflamasi yang lebih akut dan keterlibatan jaringan yang lebih besar.⁴

Beberapa penelitian menyatakan adanya hubungan antara hipertensi dengan patologi gingiva maupun jaringan periodontal.^{4,6} Namun, temuan tersebut gagal untuk menilai apakah periodontitis

disebabkan oleh hipertensi itu sendiri atau tidak. Perubahan mukosa dapat disebabkan oleh obat antihipertensi. Arteri superficialis atau pembuluh darah pada mukosa gingiva dapat pecah karena mendapatkan tekanan tinggi karena adanya hipertensi. Perdarahan yang tidak terkendali merupakan perdarahan yang terjadi sangat hebat atau persisten dan tidak kunjung berhenti. Sebagian besar perdarahan di dalam rongga mulut dapat diakibatkan oleh gingivitis.⁴

Tujuan dari penulisan studi kasus ini untuk memberikan informasi penatalaksanaan emergensi pada kasus perdarahan yang keluar dari rongga mulut pasien disertai hipertensi urgensi.

LAPORAN KASUS

Pasien laki-laki berusia 68 tahun datang sekitar jam 9 malam ke Instalasi Gawat Darurat RSUD Sultan Fatah Demak dengan keluhan air liur keluar darah sejak jam 7 pagi. Kondisi sistemik pasien dengan kondisi muntah darah (-) batuk darah (-) demam (-) mimisan (-) trauma (-). Pasien memiliki riwayat hipertensi yang tidak terkontrol. Pasien mengatakan sudah pernah mengkonsumsi obat penurun tekanan darah namun tidak teratur.

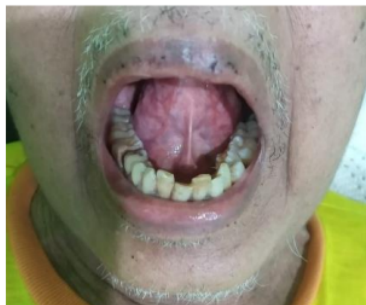Pemeriksaan awal dilakukan skrining nyeri dengan metode *Numeric Rating Scale* (NRS) menunjukkan skor 4. Penilaian tingkat kesadaran dengan metode

Glasgow Coma Scale (GCS) menunjukkan hasil GCS 15 (E4 M6 V5). Pemeriksaan tanda vital menunjukkan tekanan darah 204/107 mmHg, denyut nadi 120x/menit, tinggi badan 150 cm, berat badan 52 kg, respirasi 22 x/menit, suhu 37,6⁰C, saturasi oksigen 98%. Pemeriksaan fisik pasien ditemukan kepala dalam batas normal, mukosa bibir basah (+). Pada rongga mulut tidak tampak sumber perdarahan, gigi intak tidak goyang, laserasi (-) (Gambar 1.). Pada pemeriksaan mata, kulit normal. Pemeriksaan thorax normal. Pemeriksaan fisik organ dalam terdapat dalam batas normal.

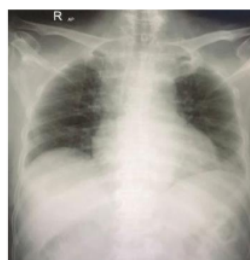Pemeriksaan penunjang yang dilakukan adalah pemeriksaan laboratorium terdiri dari pemeriksaan hematologi, rontgen thorax, dan EKG. Pemeriksaan hematologi jumlah hematokrit 35.8%, leukosit 11.07// μ l, trombosit 170.000// μ l, hemoglobin 13,3 g/dl, . Pemeriksaan glukosa sewaktu 147 mg/dl. Pemeriksaan thorax dalam batas normal (Gambar 2). Pemeriksaan EKG menunjukkan hasil analisis *moderate left axis deviation* (Gambar 3).

Penatalaksanaan yang dilakukan adalah pemberian cairan infus (inf RL 20 tpm), kemudian injeksi asam traneksamat 500 mg, pemberian obat penurun tekanan darah (Captopril 25 ml SL) kemudian dievaluasi, dilakukan screening jantung menggunakan *cardiothoracic ratio* (ctr).

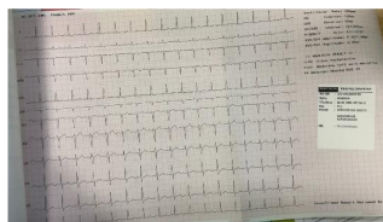
Pasien juga dirujuk ke dokter spesialis penyakit dalam dan dokter gigi spesialis bedah mulut untuk dilakukan pemeriksaan dan perawatan lebih lanjut.



Gambar 1 Kondisi klinis rongga mulut



Gambar 2 Hasil pemeriksaan thorax



Gambar 3 Hasil pemeriksaan EKG

PEMBAHASAN

Diagnosa pada kasus ini adalah *oral bleeding* et causa hipertensi urgensi, periodontitis generalisata, dan nekrosis pulpa gigi 46. Penatalaksanaan emergensi perdarahan yang keluar melalui mulut karena hipertensi urgensi dilakukan dengan penghentian perdarahan terlebih

dahulu kemudian dicari penyebabnya untuk ditentukan tatalaksananya. Pada kasus ini dihentikan perdarahan dengan diberikan obat untuk menghentikan perdarahan. Karena salah satu etiologi perdarahan pada kasus ini yaitu tekanan darah tinggi, maka diberikan obat antihipertensi. Perawatan farmakologi seperti injeksi *Asam Tranexamat* 500 mg., injeksi *Captopril* 25 ml, dan evaluasi tekanan darah pasien.. Pasien dirujuk dan dikonsultasikan dengan dokter spesialis penyakit dalam dan dokter spesialis bedah mulut.

Hipertensi adalah peningkatan abnormal pada tekanan arteri/ tekanan darah diatas normal yang bisa berakibat fatal jika berkelanjutan dan tidak diobati. Orang dengan hipertensi mungkin tidak menunjukkan tanda atau gejala klinis selama bertahun-tahun, tetapi akhirnya dapat mengalami gejala kerusakan pada beberapa organ target, termasuk ginjal, jantung, otak, dan mata.² Berdasarkan penyebabnya hipertensi dibagi menjadi dua yaitu hipertensi primer atau essensial yaitu hipertensi yang tidak diketahui penyebabnya serta hipertensi sekunder atau hipertensi non essensial yaitu hipertensi yang disebabkan oleh penyakit lain seperti penyakit ginjal, kelainan hormonal, atau penggunaan obat tertentu.⁷ Sedangkan hipertensi berdasarkan emergensi dibagi menjadi dua yaitu

hipertensi urgensi dan hipertensi emergensi.¹⁰

Hipertensi urgensi tekanan darah mencapai $\geq 180/120$ mmHg namun tidak disertai kerusakan organ target, sedangkan pada hipertensi emergensi terdapat tanda kerusakan organ target seperti edema paru, iskemia jantung, gangguan neurologis hingga stroke, diseksi aorta, dan eklampsia. Berikut merupakan klasifikasi hipertensi menurut JNC VII yang direkomendasikan untuk dilakukan *follow up* usia ≥ 18 tahun¹⁰:

Tabel 1. Klasifikasi tekanan darah menurut JNC VII

Klasifikasi Tekanan Darah	Tekanan Darah Sistolik (TDS) mmHg	Tekanan Darah Diastolik (TDD) mmHg
Normal	<120	<80
Prehipertensi	120-139	80-89
Hipertensi derajat 1	140-159	90-99
Hipertensi derajat 2	≥ 160	≥ 100

Faktor yang dapat menyebabkan timbulnya hipertensi diantaranya obesitas, merokok, alkohol, konsumsi sodium berlebih, kurangnya aktivitas fisik, umur, medikasi (imunosupresan, dekongestan), disease (ginjal kronis, sleep apnea), genetic, serta stress.^{5,6,7} Tanda dan gejala yang dapat muncul seperti sakit kepala, tinitus, pusing serta gejala yang berhubungan dengan beberapa organ target termasuk ginjal, otak, jantung, dan mata.² Pada kasus berat tertentu dapat menimbulkan pandangan mata buram.¹⁰

Mekanisme Hipertensi melibatkan salah satu sistem penting dalam regulasi

volume dan tekanan darah RAAS (*Renin-aldosterone-angiotensin system*). Agen Angiotensin II sebagai vasokonstriktor dan *aldosterone* berfungsi menahan ekskresi sodium melalui ginjal. Enzim Renin disintesis oleh tubuh sebagai prorenin, masuk ke dalam sistem sirkulasi darah sebagai renin (aktif), selanjutnya disekresikan melalui stimulus. Sekresi renin oleh sel β di korteks adrenal ginjal dirangsang dari penurunan jumlah NaCl (garam) pada tubulus distal ginjal, penurunan tekanan darah pada arteri aferen ginjal, dan saraf simpatetik. Ikatan decapeptida dilepaskan oleh renin pada angiotensinogen yang mana diproduksi oleh hati, ikatan tersebut menyebar dalam darah menjadi angiotensin I.^{11,12,13}

Sirkulasi darah yang menuju ke paru-paru terdapat Angiotensin I diubah menjadi angiotensin II oleh ACE (*Angiotensin Converting Enzyme*). Paru-paru merupakan tempat utama produksi enzim ACE selain itu juga terdapat pada berbagai jaringan, seperti endotelial. Angiotensin II memiliki 2 tipe dengan 2 reseptor yaitu AT1 dan AT2. Kedua tipe tersebut mempunyai fungsi yang berlawanan. Tipe 1 dengan reseptor AT1 mengakibatkan terjadinya vasokonstriksi, kontraksi dan hipertrofi otot polos vaskuler, yang merangsang sekresi aldosterone dan vasopresin, serta dapat meningkatkan absorpsi sodium di distal

ginjal. Aktivasi AT2 pada tipe 2 mengakibatkan vasodilatasi diinduksi oleh bradikinin dan Nitrogen Oksida (NO), peningkatan absorpsi sodium di distal, dan menghambat pertumbuhan dan pembentukan sel dan matriks. Aktivitas NADPH oksidase pada membrane sel merupakan efek paling penting yang dimediasi oleh reseptor AT1, hal tersebut mengakibatkan peningkatan *Reactive Oxygen Species* (ROS) pada vaskuler dan menyediakan proses aterosklerosis. Pembuluh darah sulit melebarkan diameter disebabkan adanya proses aterosklerosis sehingga tekanan darah meningkat.^{11,12,13}

Penatalaksanaan hipertensi dapat berupa farmakologi atau dengan modifikasi gaya hidup. Jenis obat yang dapat digunakan sebagai anti hipertensi adalah diuretik (*hidroklorotiazid*), penghambat simpatik, betablocker (propranolol, metoprolol, atenolol, dll), vasodilator, penghambat enzim konversi angiotensin (captopril), antagonis kalsium (amlodipin, nifedipine), serta penghambat reseptor angiotensin II. Modifikasi gaya hidup dapat dilakukan dengan membatasi asupan garam, kontrol berat badan, mengatur asupan makanan, menghindari konsumsi alkohol, tidak merokok, rajin berolahraga dapat berupa jogging atau bersepeda selama 20-25 menit dengan frekuensi 3-5 kali dalam satu minggu.

Beberapa obat antihipertensi dapat menimbulkan berbagai efek samping pada rongga mulut, antara lain diuretik, obat antiadrenergik, antagonis kalsium, ACE inhibitor, dan vasodilator lainnya. Pasien mungkin pada saat mengkonsumsi obat tersebut akan mengalami manifestasi oral berupa xerostomia, reaksi lichenoid, sensasi terbakar di mulut, kehilangan rasa atau hipeplasia gingiva serta manifestasi ekstra oral, seperti sialadenosis.¹⁷

Penatalaksanaan emergensi pada pasien ini diberikan injeksi infus dan injeksi asam tranexamat untuk penghentian perdarahan, po captopril 25 ml untuk menurunkan tekanan darah. Captopril bekerja dengan menghambat kerja dari ACE, menkonversi angiotensin I menjadi angiotensin II pada darah, pembuluh darah, ginjal, jantung, kelenjar adrenal dan otak menjadi terhambat. Mekanisme kerja captopril tersebut dapat menyebabkan penurunan tekanan darah.^{14,15} Asam tranexamat bekerja dengan menghambat aktivitas tyrosinase dengan cara memblokir interaksi melanosit dan keratinosit melalui penghambatan dari system plasminogen.¹⁶ Asam tranexamat menurunkan aktivitas dari sel mast dan juga dapat menghambat faktor pertumbuhan fibroblast yang dapat menurunkan vaskularisasi dan jumlah sel mast di dermis.¹⁸

Manifestasi rongga mulut pada pasien hipertensi dapat berupa gingivitis periodontitis, reaksi lichenoid, hiposalivasi serta kelumpuhan saraf wajah. Gingivitis dan periodontitis dikonfirmasi dari penghitungan indeks periodontal pasien menurut Russell, dan hiposalivasi diukur dengan mengajukan beberapa pertanyaan kepada pasien mengenai gejalanya. Selain itu, gambaran klinis yang dapat ditemukan pada pasien hipertensi adalah perdarahan gingiva karena diperkuat dengan adanya penyakit periodontal seperti gingivitis maupun periodontitis. Pada keadaan hipertensi mengharuskan jantung bekerja lebih keras dari biasanya untuk mengedarkan darah melalui pembuluh darah. Sehingga, kondisi mukosa gingiva pada sebagian besar kasus hipertensi ditandai dengan pelebaran pembuluh limfatik dan ruang interstisial yang membuktikan kemungkinan adanya peradangan. Kasus inflamasi gingiva pada pasien hipertensi dibuktikan dengan neutrofil absolut yang secara signifikan lebih tinggi yang menunjukkan proses inflamasi yang lebih akut dan keterlibatan jaringan yang lebih besar.⁴

Beberapa peneliti menyatakan bahwa adanya korelasi antara penyakit periodontal dan hipertensi.^{18,19} Jaringan periodontal sendiri terdiri dari gingiva, tulang alveolar, ligamenperiodontal dan sementum Hasil penelitian dari data studi

cross sectional M. S. Tonetti dan T.E.V Dyke, menunjukkan terdapat hubungan antara hipertensi dan periodontitis namun belum ada bukti yang kuat menunjukkan adanya hubungan sebab akibat.¹⁹ Hasil Riskesdas 2013 menunjukkan adanya hubungan yang signifikan antara hipertensi dengan penyakit jaringan periodontal. Pada subjek bukan penderita hipertensi, ditemukan jaringan periodontal lebih sehat dibanding pada subjek penderita hipertensi.¹⁴ Perilaku ini juga dipengaruhi cara menggosok gigi pasien. Pasien penderita hipertensi dengan perilaku menggosok gigi yang tepat dapat tidak ditemukan masalah periodontal.¹⁸ Peneliti lain menyatakan bahwa hipertensi tidak mungkin menyebabkan penyakit jaringan periodontal, hanya kemungkinan ada hubungan kuat antara kesehatan periodontal dan kontrol tekanan darah. Hal tersebut memiliki dampak kesehatan yang besar di kalangan lansia.¹⁹

Hipertensi dapat menyebabkan disfungsi mikrosirkulasi pada jaringan periodontal sehingga dapat mengakibatkan terjadinya kelainan pada jaringan periodontal.¹⁹ Pada penderita hipertensi, jantung yang hipertrofi dan jaringan periodontal mempunyai disfungsi mikro sirkulasi yang sama. Hal tersebut merupakan salah satu faktor yang memperberat terjadinya perdarahan yang disebabkan karena pecahnya pembuluh

darah arteri disekitar mukosa. Sehingga , muncul perdarahan dari rongga mulut akibat proses tersebut. Tekanan darah sistolik yang meningkat secara progresif akan berhubungan dengan terjadinya keparahan penyakit periodontal. Tekanan darah berlebih akan menginduksi perkembangan hipertrofi ventrikel kiri yang dapat menyempitkan diameter lumen pembuluh darah mikro. Akibat dari penyempitan pembuluh darah mikro ini adalah iskemia pada jaringan jantung dan periodontal.¹⁹

Pemeriksaan EKG menunjukan hasil analisis *moderate left axis deviation* (LAD). LAD dapat disebabkan oleh karena riwayat hipertensi pada pasien yang mengarahkan kepada hipertrofi ventrikel kiri, sehingga terjadi dominasi kelistrikan atas ventrikel kanan yang memberikan gambaran deviasi sumbu kiri. Terdapat pembesaran jantung (*cardiomegaly*) pada bagian ventrikel (bilik jantung) kiri atau LVH (*left ventricular hypertrophy*) pada hasil pemeriksaan penunjang radiologi. *Cardiomegaly* diketahui merupakan keadaan pembesaran pada ventrikel kiri jantung akibat penyakit tertentu seperti tekanan darah tinggi atau penyakit jantung.

² Gangguan perdarahan adalah keadaan perdarahan disebabkan oleh kemampuan pembuluh darah, platelet, dan faktor koagulasi pada sistem hemostasis. Gangguan perdarahan dapat bersifat

genetik maupun merupakan respon atau komplikasi adanya penyakit lain. Pada beberapa penelitian ditemukan perdarahan gingiva spontan secara oral dapat dikarenakan penurunan kadar trombosit, penyakit periodontal parah, pucat, dan ulserasi oral.¹⁹

Metode pemeriksaan yang sebaiknya dilakukan oleh dokter gigi pada saat mengidentifikasi pasien dengan keterlibatan perdarahan yaitu mendapatkan informasi riwayat penyakit secara lengkap, pemeriksaan fisik, skrining laboratoris, dan observasi terjadinya perdarahan yang luas. Riwayat penyakit dan anamnesa pasien harus dibuat selengkap mungkin. Pertanyaan - pertanyaan yang diajukan hendaknya disusun secara berurutan mulai dari riwayat penyakit pasien terdahulu, penyakit atau gangguan perdarahan yang diturunkan. Sehingga, pertanyaan juga perlu ditanyakan kepada anggota keluarganya.

Pengelompokan pertanyaan tersebut dilakukan sesuai dengan jenis-jenis penyakit gangguan perdarahan yang mungkin dapat terjadi. Adapun pertanyaan tersebut meliputi apakah salah satu anggota keluarga ada yang mengalami gangguan perdarahan, apakah pernah mengalami perdarahan yang cukup lama, tidak terkontrol setelah dilakukan tindakan pembedahan seperti operasi dan cabut gigi atau karena trauma, riwayat penyakit

terdahulu, riwayat pengobatan sebelumnya dan apakah pernah mengalami perdarahan spontan. Pasien dengan perdarahan yang tidak terkontrol harus mengkonsumsi antifibrinolitik dahulu sebelum prosedur perawatan dental dimulai. Hal ini akan mengurangi perdarahan terutama perdarahan mukosa.

KESIMPULAN

Kasus emergensi yang berkaitan adanya riwayat hipertensi memiliki resiko perdarahan dapat ditangani dengan pemberian obat penghenti perdarahan sebelum dilakukan prosedur perawatan dental. Hubungan yang kuat antara riwayat hipertensi dengan kasus penyakit jaringan periodontal dilakukan dengan merujuk kepada spesialis penyakit dalam dan spesialis bedah mulut untuk mengetahui penyebab perdarahan yang terjadi. Prognosa pasien kasus ini akan baik jika dilakukan perawatan medis kolaboratif antar spesialis tersebut.

KONFLIK KEPENTINGAN

Penulis menyatakan bahwa laporan kasus ini tidak ada konflik kepentingan pada naskah yang akan dipublikasi.

DAFTAR PUSTAKA

1. Kementrian Kesehatan Republik Indonesia. Pedoman Nasional Pelayanan Kedokteran Tata

- Laksana Hipertensi Dewasa (KMK Nomor HK.01.07/ MENKES/ 4634/ 2021). Mei, 2021.
2. Nuraini B. Risk Factors of Hypertension. *J Major*. 2015;4(5):10-19.
 3. Soesanto AM dkk. Reaktivitas Kardiovaskuler Individu Normotensi Dari Orang Tua Hipertensi Primer. *J Kardiol Indones*. 2001;XXV(4):166-167.
 4. Kumar P, Mastan KMK, Chowdhary R, Shanmugam K. Oral Manifestations in Hypertensive Patients: A Clinical Study. *J Oral Maxillofac Pathol*. 2012;16(2):215-221. doi:10.4103/0973-029X.99069
 5. Wade, A Hwheir, D N Cameron A. Using a Problem Detection Study (PDS) to Identify and Compare Health Care Privider and Consumer Views of Antihypertensive Therapy. *J Hum Hypertens*. 2003;17(6):397.
 6. Anggraini AD dkk. Faktor-Faktor yang Berhubungan dengan Kejadian Hipertensi pada Pasien yang Berobat di Poliklinik Dewasa Puskesmas Bangkinang. *Fak Kedokt Univ Riau*. Published online 2009.
 7. Susalit E. Dkk. *Buku Ajar Ilmu Penyakit Dalam Jilid II*. III. Balai Penerbit FKUI; 2001.
 8. Gumanti T. *Hipertensi Esensial, Buku Ajar Kardiologi*. Balai Penerbit FKUI; 1999.
 9. Hartini SP, saftarina fitria. Penatalaksanaan Hipertensi Urgensi pada Wanita Lansia dengan Dukungan Keluarga yang Kurang. *Juke*. 2016;5(2):98-102. <http://jukeunila.com/medical-profession-journal-of-lampung/>
 10. Sylvestris A. Hipertensi Dan Retinopati Hipertensi. *Saintika Med*. 2017;10(1):1. doi:10.22219/sm.v10i1.4142
 11. Loscalzo. *Harrison's Cardiovascular Medicine*. 1st ed.
 12. Giles T, Materson B CJ, J. K. Definition and Classification of Hypertension: An Update. *J Clin Hypertens*. 2009;11(11):611-614.
 13. Nugrahani AD, Muhammad Mulki Abdul Azis DFA. Penerapan Teknologi Mutakhir Intranasal Low Intensity LASER Therapy (ILILT) 650 nm untuk Mereduksi Viskositas Darah dan Mencegah Aktivasi NAD(P)H Oxidase (Nox) Sebagai Tatalaksana Efektif Ameliorasi Homeostasis pada Penderita Hipertensi. *Jimki*. 2018;6(2):1-12.
 14. Riskesdas K. Hasil Utama Riset Kesehatan Dasar (RISKESDAS). *J*

- Phys A Math Theor.* 2018;44(8):1-200.
15. Mayasari S. Analysis Of The Used Of Captopril Drug With Blood Pressure Of Hypertension Patients. *J Kesehatan dr Soebandi.* 2020;8(2):123-127.
doi:10.36858/jkds.v8i2.225
16. Bala, H. R., Lee, S., Wong, C., Pandya, A. G. &, Rodrigues M. Oral Tranexamic Acid for the Treatment of Melasma: A Review. *Dermatologic Surg.* 2018;44(6):814-825.
17. Laksono, Sidhi, and Indira Khairunnisa Effendi. "Dental Management For Patients With Cardiovascular Disease: A Literature Review." *Jurnal Kesehatan Gigi* 10.1 (2023): 22-30.
18. Nurissyita AM-. Efektivitas Penggunaan Asam Traneksamat Oral Pada Pasien Melasma. *J Ilm Kesehat Media Husada.* 2021;10(2):99-108.
doi:10.33475/jikmh.v10i2.260
19. Rendy Sumali dkk. Peran Hipertensi terhadap Mediator Peradangan dalam Perkembangan Penyakit Periodontal dan Jantung Koroner. *Maj Ked Gigi.* 2010;17(1):75-80.

ORIGINALITY REPORT

11%

SIMILARITY INDEX

11%

INTERNET SOURCES

2%

PUBLICATIONS

2%

STUDENT PAPERS

PRIMARY SOURCES

1

repository.lppm.unila.ac.id

Internet Source

5%

2

pustaka.unpad.ac.id

Internet Source

4%

3

repository.poltekkes-tjk.ac.id

Internet Source

2%

Exclude quotes Off

Exclude matches < 2%

Exclude bibliography On