

BUKTI KORESPONDENSI
ARTIKEL JURNAL NASIONAL BEREPUTASI

Judul artikel : Potential Anemia as a Risk Factor for Angular Cheilitis
and Pseudomembranous Candidiasis: Case Report

Jurnal : Jurnal Kesehatan Gigi Volume 11 Nomer 1 Juni 2024

Penulis : Ani Megawati

No.	Perihal	Tanggal
1.	Submit artikel	25 Maret 2024
2.	Hasil Review	29 April 2024
3.	Submit revisi	25 Mei 2024
6.	Artikel accepted	29 April 2024
7.	Artikel published online	7 Juni 2024



Available online at : <http://ejournal.poltekkes-smg.ac.id/ojs/index.php/jkg/index>

p-ISSN: 2407-0866 e-ISSN: 2621-3664



- [HOME](#)
- [ABOUT](#)
- [USER HOME](#)
- [SEARCH](#)
- [CURRENT](#)
- [ARCHIVES](#)
- [ANNOUNCEMENTS](#)
- [REVIEWER](#)
- [EDITORIAL TEAM](#)

Home > User > Author > Submissions > #11304 > Summary

#11304 Summary

[SUMMARY](#) [REVIEW](#) [EDITING](#)

Submission

Authors	Ani Megawati
Title	Potential Anemia as a Risk Factor for Angular Cheilitis and Pseudomembranous Candidiasis: Case Report
Original file	11304-34558-1-SM.DOCX 2024-03-25
Supp. files	None
Submitter	Ani Megawati
Date submitted	March 25, 2024 - 10:59 AM
Section	Articles
Editor	Sadimin S.Si.T, M.Kes
Abstract Views	114

Status

Status	Published	Vol 11, No 1 (2024): juni 2024
Initiated	2024-06-07	
Last modified	2024-06-14	

Submission Metadata

Authors

Name	Ani Megawati
ORCID iD	http://orcid.org/0000-0003-1755-4416
Affiliation	Fakultas Kedokteran Gigi, Universitas Muhammadiyah Semarang
Country	—
Bio Statement	—
Principal contact for editorial correspondence.	

Title and Abstract

Title Potential Anemia as a Risk Factor for Angular Cheilitis and Pseudomembranous Candidiasis: Case Report

Abstract

Angular cheilitis and pseudomembranous candidiasis are oral infections caused by *Candida albicans*. Angular cheilitis patients also experience oral candidiasis because the *Candida* reservoir is intraoral. Iron deficiency anemia was closely related to this infection. A 50-year-old female patient complaint of pain in the commissure and tongue 3 weeks ago. Extraoral examination showed anemic conjunctiva and fissure erythema with crusting in bilateral commissures. Intraoral examination showed atrophy of papillae with a yellowish-white plaque that can be scraped off and leaves erythema on the tongue. A complete blood examination was performed and showed a decrease in hemoglobin, hematocrit, erythrocytes, MCV, MCH, and MCHC. The patient was diagnosed angular cheilitis and pseudomembranous candidiasis with iron deficiency anemia. The therapy was miconazole 2% cream, nystatin oral suspension 100.000 IU/ml, and iron supplements. The lesions healed after 2 weeks of therapy and the patient was consulted to an internist. The patient has Angular cheilitis and pseudomembranous candidiasis triggered by iron deficiency anemia. Iron deficiency anemia causes a decrease in salivary transferrin protein which is fungistatic so that *Candida* grows excessively. Angular Cheilitis therapy is miconazole cream which inhibit the synthesis of ergosterol and nystatin for candidiasis therapy which works by binding to *Candida* plasma membrane sterols, causing leakage and then death. Iron



- [Publication Ethics](#)
- [Submit an Article](#)
- [Order Hardcopy](#)
- [Author Guidelines](#)
- [Focus and Scope](#)
- [Important Dates](#)
- [Article Charge](#)
- [Submission Guidelines](#)
- [Revision Guidelines](#)

[Plagiarism Policy](#)



[CONTACT US](#)



USER


You are logged in as... **animegawati**

- » My Journals
- » My Profile
- » Log Out

AUXILIARY TOOLS



MENDELEY



AUTHOR

Submissions

- » Active (0)
- » Archive (1)
- » New Submission

JOURNAL CONTENT

deficiency anemia therapy is iron supplements; however, drug therapy alone is less effective, and consultation with an internist is required for further therapy. Anemia has big potential to be a risk factor for angular cheilitis and pseudomembranous candidiasis so comprehensive treatment is needed.

Indexing

Keywords angular cheilitis; pseudomembranous candidiasis; anemia; risk factor
Language en

Supporting Agencies

Agencies —

References

- References
- [1] S. A. Raudhia and N. Yarsiska, "Angular Cheilitis with Anemia as A Predisposing Factor: A Case Report," *International Summit on Science Technology and Humanity (ISETH)*, pp. 110–117, 2022.
- [2] G. Ayu, A. Agung, D. Made Wedagama, and G. Aa Hartini, "Diet Nutrition Management For Treatment Of Angular Cheilitis Diseases In Children," *International Journal of Applied Science and Sustainable Development* |, vol. 1, no. 1, 2019.
- [3] S. J. Rashak, A. H. Alsaadoon, and S. J. Thamer, "Case report of oral candidiasis in iron deficiency anemia patients from Basrah, Iraq," *Basrah Journal of Science*, vol. 37, no. 1, pp. 62–72, 2019, doi: 10.29072/basjs.20190105.
- [4] H. A. Zaki, H. Iftikhar, K. Bashir, N. M. Taha, and A. Elmoheen, "Severe iron-deficiency anemia and candida esophagitis," *Medicine: Case Reports and Study Protocols*, vol. 3, no. 8, p. e0258, Aug. 2022, doi: 10.1097/md9.0000000000000258.
- [5] U. A. Marie, J. Murererehe, M. Rehman, M. Chittilla, P. Uwambaye, and M. S. Razzaque, "Oral manifestations of iron imbalance," *Front Nutr*, vol. 10, pp. 1–8, 2023, doi: 10.3389/fnut.2023.1272902.
- [6] E. Alsheikh, E. Amr, and F. Zahran, "Prevalence of Oral Manifestations of Iron Deficiency Anemia in a Sample of Egyptian Population, Hospital-Based Cross-Sectional Study," *Advanced Dental Journal*, vol. 1, no. 3, pp. 64–71, Oct. 2019, doi: 10.21608/adjc.2019.14315.1024.
- [7] M. Glick, M. S. Greenberg, P. B. Lockhart, and S. J. Challacombe, *Burket's Oral Medicine*, 13th ed. Shelton: Wiley Blackwell, 2021.
- [8] S. S. Ali, M. Gudipati, and R. Nadendla, "Development and characterization of miconazole nitrate transfersomal gel," *International Journal of Research in Pharmaceutical Sciences and Technology*, vol. 1, no. 4, pp. 109–116, Jun. 2020, doi: 10.33974/ijrpst.v1i4.200.
- [9] F. Sousa, C. Nascimento, D. Ferreira, S. Reis, and P. Costa, "Reviving the interest in the versatile drug nystatin: A multitude of strategies to increase its potential as an effective and safe antifungal agent," *Advanced Drug Delivery Reviews*, vol. 199. Elsevier B.V., Aug. 01, 2023. doi: 10.1016/j.addr.2023.114969.
- [10] F. K. Hartanto and K. Yosvara, "Candida-related lesions dalam rongga mulut: diagnosis dan strategi penatalaksananya," *Jurnal Kedokteran Gigi Terpadu*, vol. 5, no. 1, Jul. 2023, doi: 10.25105/jkg.v5i1.17173.
- [11] M. H. Ayesh, "Angular cheilitis induced by iron deficiency anemia," *Cleve Clin J Med*, vol. 85, no. 8, pp. 581–582, Aug. 2018, doi: 10.3949/ccjm.85a.17109.
- [12] V. M. Ekarisma, C. N. Mintjelungan, A. S. R. Supit, and J. A. Khoman, "Angular Cheilitis pada Anak yang Mengalami Defisiensi Nutrisi," *e-GiGi*, vol. 9, no. 2, p. 196, Jul. 2021, doi: 10.35790/eg.v9i2.34871.
- [13] V. Radochová, R. Slezák, and J. Radocha, "Oral Manifestations of Nutritional Deficiencies: Single Centre Analysis," *Acta Med*, vol. 63, no. 3, pp. 95–100, 2020, doi: 10.14712/18059694.2020.25.

Jurnal Kesehatan Gigi (p-ISSN: 2407-0866 e-ISSN: 2621-3664), is published by Jurusan Kesehatan Gigi, Politeknik Kesehatan Kemenkes Semarang, Jl. Tirta Agung, Pedalangan, Banyumanik, Semarang, Jawa Tengah, Indonesia, 50268 Telp./Fax: (024) 7471276.

Find us on : [Instagram](#), [Facebook](#)

Abstracted/Indexed by:



Search

Search Scope

All

Search

Browse

- » By Issue
- » By Author
- » By Title
- » Other Journals

COLLABORATION WITH



ASOSIASI PERGURUAN TINGGI KEPERAWATAN GIGI INDONESIA



PKP|INDEX



[View My Stats](#)



Available online at : <http://ejournal.poltekkes-smg.ac.id/ojs/index.php/jkg/index>

p-ISSN: 2407-0866 e-ISSN: 2621-3664



- [HOME](#) [ABOUT](#) [USER HOME](#) [SEARCH](#) [CURRENT](#) [ARCHIVES](#) [ANNOUNCEMENTS](#) [REVIEWER](#) [EDITORIAL TEAM](#)

Home > User > Author > Submissions > #11304 > Review

#11304 Review

[SUMMARY](#) [REVIEW](#) [EDITING](#)

Submission

Authors	Ani Megawati
Title	Potential Anemia as a Risk Factor for Angular Cheilitis and Pseudomembranous Candidiasis: Case Report
Section	Articles
Editor	Sadimin S.Si.T, M.Kes

Peer Review

Round 1

Review Version	11304-34561-1-RV.DOCX	2024-03-25
Initiated	2024-03-26	
Last modified	2024-04-29	
Uploaded file	None	

Editor Decision

Decision	Accept Submission	2024-04-29
Notify Editor	Editor/Author Email Record	No Comments
Editor Version	11304-35033-1-ED.DOCX	2024-04-29
	11304-35033-2-ED.DOCX	2024-04-29
Author Version	11304-35329-1-ED.DOCX	2024-05-25 DELETE
Upload Author Version	<input type="button" value="Pilih File"/> Tidak ada file yang dipilih	<input type="button" value="Upload"/>

Jurnal Kesehatan Gigi (p-ISSN: 2407-0866 e-ISSN: 2621-3664), is published by Jurusan Kesehatan Gigi, Politeknik Kesehatan Kemenkes Semarang, Jl. Tirta Agung, Pedalangan, Banyumanik, Semarang, Jawa Tengah, Indonesia, 50268 Telp./Fax: (024) 7471276.

Find us on : [Instagram](#), [Facebook](#)

Abstracted/Indexed by:



[View My Stats](#)



- [Publication Ethics](#)
- [Submit an Article](#)
- [Order Hardcopy](#)
- [Author Guidelines](#)
- [Focus and Scope](#)
- [Important Dates](#)
- [Article Charge](#)
- [Submission Guidelines](#)
- [Revision Guidelines](#)

Plagiarism Policy



[CONTACT US](#)

USER

You are logged in as... **animegawati**

- » [My Journals](#)
- » [My Profile](#)
- » [Log Out](#)

AUXILIARY TOOLS



AUTHOR

Submissions

- » [Active \(0\)](#)
- » [Archive \(1\)](#)
- » [New Submission](#)

JOURNAL CONTENT

Search

Search

Search Scope

All

Browse

- » [By Issue](#)
- » [By Author](#)
- » [By Title](#)
- » [Other Journals](#)

**COLLABORATION
WITH**



APTIKEPGI

**ASOSIASI PERGURUAN TINGGI
KEPERAWATAN GIGI
INDONESIA**

**Potensi Anemia sebagai Faktor Risiko Angular Cheilitis dan Kandidiasis Pseudomembran:
Laporan Kasus**
*Potential Anemia as a Risk Factor for Angular Cheilitis and Pseudomembranous Candidiasis:
Case Report*

Ani Megawati¹

¹Department of Oral Medicine, Faculty of Dentistry, Universitas Muhammadiyah Semarang, Indonesia

Corresponding author: Ani Megawati
Email: drg.animegawati@unimus.ac.id

Received: written by editor; Revised: written by editor; Accepted: written by editor

ABSTRACT

Angular cheilitis and pseudomembranous candidiasis are oral infections caused by *Candida albicans*. Angular cheilitis patients also experience oral candidiasis because the Candida reservoir is intraoral. Iron deficiency anemia was closely related to this infection. A 50-year-old female patient complaint of pain in the commissure and tongue 3 weeks ago. Extraoral examination showed anemic conjunctiva and fissure erythema with crusting in bilateral commissures. Intraoral examination showed atrophy of papillae with a yellowish-white plaque that can be scraped off and leaves erythema on the tongue. A complete blood examination was performed and showed a decrease in hemoglobin, hematocrit, erythrocytes, MCV, MCH, and MCHC. The patient was diagnosed angular cheilitis and pseudomembranous candidiasis with iron deficiency anemia. The therapy was miconazole 2% cream, nystatin oral suspension 100.000 IU/ml, and iron supplements. The lesions healed after 2 weeks of therapy and the patient was consulted to an internist. The patient has Angular cheilitis and pseudomembranous candidiasis triggered by iron deficiency anemia. Iron deficiency anemia causes a decrease in salivary transferrin protein which is fungistatic so that Candida grows excessively. Angular Cheilitis therapy is miconazole cream which inhibit the synthesis of ergosterol and nystatin for candidiasis therapy which works by binding to Candida plasma membrane sterols, causing leakage and then death. Iron deficiency anemia therapy is iron supplements; however, drug therapy alone is less effective, and consultation with an internist is required for further therapy. Anemia has big potential to be a risk factor for angular cheilitis and pseudomembranous candidiasis so comprehensive treatment is needed.

Keyword : angular cheilitis; pseudomembranous candidiasis; anemia; risk factor

Pendahuluan

Rongga mulut merupakan salah satu organ penting bagi manusia. Kondisi jaringan lunak rongga mulut dapat menampilkan manifestasi kondisi sistemik dan menjadi indikator kesehatan tubuh secara keseluruhan. Salah satunya ditandai dengan munculnya penyakit infeksi jamur *Candida albicans* seperti angular cheilitis dan kandidiasis oral.[1] Angular cheilitis merupakan suatu keadaan peradangan pada sudut bibir yang dapat timbul secara bilateral maupun unilateral. Gambaran klinis ditandai dengan adanya fisura dan eritema pada sudut mulut, rasa gatal, nyeri, dan terkadang berdarah. Kandidiasis oral tipe pseudomembran merupakan infeksi jamur yang paling umum. Angular cheilitis dan kandidiasis pseudomembran

sering terjadi pada penderita imunodefisiensi dan pasien defisiensi nutrisi antara lain anemia.[2,3]

Anemia defisiensi zat besi adalah penyebab anemia paling umum secara global. Pasien biasanya mengalami banyak gejala sistemik seperti kelemahan, pucat, kelelahan, jantung berdebar, dispnea saat aktivitas, pusing, hipotensi postural, neuropati, dan takikardia. Manifestasi oral yang mungkin terjadi antara lain atrofi papila lidah, angular cheilitis, dan kandidiasis oral.[4] Artikel ini membahas kasus angular cheilitis dan kandidiasis pseudomembran yang dipicu oleh anemia defisiensi zat besi. Tujuan laporan kasus ini adalah untuk memperlihatkan pentingnya pemeriksaan penunjang dan perawatan komprehensif dengan profesi lain untuk menangani anemia sebagai faktor risikonya.

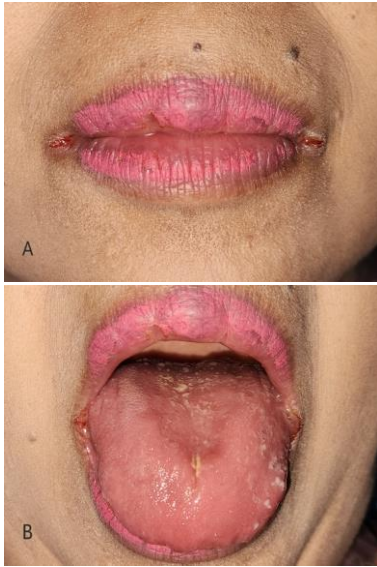Commented [L1]: jelaskan tujuan penelitian, metode penelitian, ringkasan hasil inti (kuantitatif) dan kesimpulan inti dalam abstrak

Commented [L2]: tunjukkan kajian literatur terdahulu (state of the art), analisis gap atau pernyataan orisinalitas kajian (dan/atau kebaruan)

Laporan Kasus

Seorang pasien perempuan berusia 50 tahun datang ke Poli Penyakit Mulut dengan keluhan luka pada kedua sudut bibir dan rasa perih pada seluruh lidah. Keluhan tersebut dirasakan sejak 3 minggu lalu dan belum dilakukan pengobatan. Pasien menyangkal memiliki riwayat penyakit sistemik atau alergi obat dan makanan, tidak dalam perawatan dokter dan tidak mengkonsumsi obat rutin.

Pemeriksaan ekstraoral tampak konjungtiva anemis dan lesi fisura eritema disertai krusta, berukuran 4 mm pada sudut bibir bilateral (Gambar 1A). Pemeriksaan intraoral tampak atrofi papila disertai plak putih kekuningan menyebar yang dapat discrap dan meninggalkan eritema pada dorsum lidah (Gambar 1B).



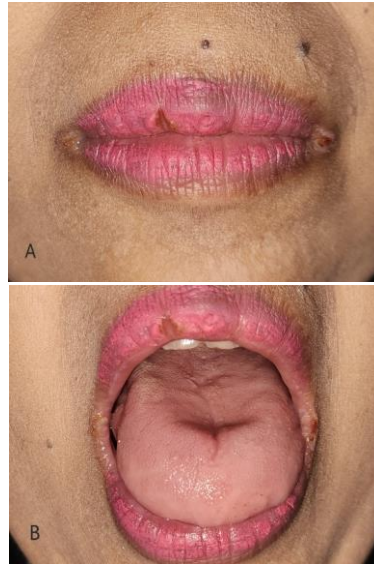Gambar 1. Gambaran klinis kunjungan pertama. (A) Angular cheilitis pada sudut bibir bilateral. (B) Kandidiasis pseudomembran dan atrofi papila pada dorsum lidah.

Pemeriksaan darah lengkap dilakukan untuk mengetahui kemungkinan anemia. Hasil pemeriksaan menunjukkan penurunan hemoglobin (3.3 g/dl), hematokrit (12.5 %), eritrosit ($2.31 \times 10^6/\text{mm}^3$), MCV (54 um^3), MCH (14.2 pg), dan MCHC (26.3 g/dl). Kesimpulan hasil pemeriksaan

darah lengkap adalah anemia mikrositik hipokromik atau anemia defisiensi zat besi.

Hasil anamnesis, pemeriksaan klinis, dan pemeriksaan penunjang dapat ditetapkan diagnosis kasus ini adalah angular cheilitis dan kandidiasis pseudomembran dengan anemia defisiensi zat besi. Perawatan kausatif yang diberikan adalah obat antijamur mikonazol 2% krim sebanyak 2 kali sehari untuk terapi ekstraoral dan nistatin 100.000 IU/ml suspensi oral sebanyak 2 ml 4 kali sehari untuk terapi intraoral. Suplemen zat besi juga diberikan sebagai terapi anemia defisiensi zat besi. Komunikasi, Informasi dan Edukasi (KIE) dijelaskan bahwa etiologi angular cheilitis dan kandidiasis pseudomembran adalah jamur *Candida albicans* dengan faktor risiko anemia defisiensi zat besi, dan diinstruksikan untuk menjaga kebersihan rongga mulut dengan menyikat gigi serta lidah.

Kunjungan kedua setelah satu minggu terapi, tampak lesi angular cheilitis mengalami perbaikan (Gambar 2A) dan kandidiasis pseudomembran sudah sembuh. Obat digunakan rutin oleh pasien. Dilakukan KIE untuk melanjutkan pemakaian obat dan kontrol 1 minggu kemudian.

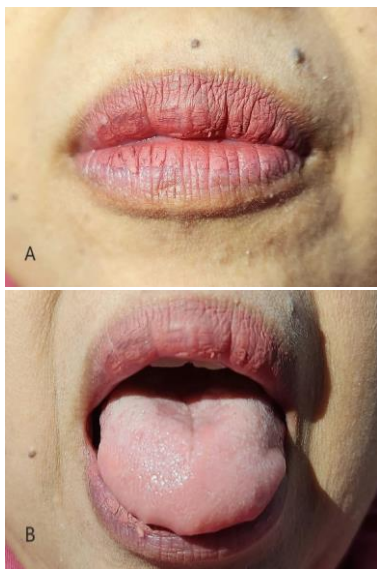

Gambar 2. Gambaran klinis kunjungan kedua. (A) Angular cheilitis mengalami perbaikan. (B) Kandidiasis pseudomembran pada dorsum lidah sudah sembuh.

Commented [L3]: metode penelitian dijelaskan dalam tahapan yang spesifik

Commented [L4]: tunjukkan temuan/inovasi yang dihasilkan

Pemeriksaan ekstraoral pada kunjungan ketiga, 2 minggu terapi, tampak lesi angular cheilitis pada kedua sudut mulut sudah sembuh dan tidak ada keluhan apapun. Pasien dikonsultasikan ke dokter spesialis penyakit dalam untuk terapi anemia lebih lanjut.



Gambar 3. Gambaran klinis kunjungan ketiga. (A) Angular cheilitis pada kedua sudut bibir sudah sembuh. (B) Atrofi papilla lidah mengalami perbaikan.

Pembahasan

Transportasi oksigen yang cukup ke seluruh jaringan, termasuk mukosa mulut, sangat penting untuk kesehatan mulut yang baik. Oksigen diangkut ke jaringan oleh hemoglobin, yang merupakan kombinasi hemokromatosis dan protein globin. Kekurangan zat besi dapat menyebabkan infeksi mulut karena kekurangan oksigen. Diagnosis anemia ditegakkan melalui pemeriksaan fisik, tanda, gejala, dan temuan laboratorium hematologi. Kadar hemoglobin (Hb) dapat dievaluasi dalam pemeriksaan darah rutin. Anemia defisiensi besi adalah manifestasi paling umum dari kadar besi serum yang rendah, dan dapat bermanifestasi di rongga mulut dengan angular cheilitis, glositis, atrofi mukosa mulut menyeluruh, infeksi *Candida*, dan *recurrent aphthous stomatitis*. [5,6]

Candida albicans merupakan jamur komensal rongga mulut. Infeksi Kandidiasis dimulai setelah faktor lokal atau sistemik memungkinkan *Candida* komensal menjadi patogen. Angular cheilitis merupakan salah satu infeksi *Candida* dengan gambaran fisura pada sudut bibir yang disertai eritema. Lesi sering muncul akibat adanya koinfeksi antara *Candida albicans* dan *Staphylococcus aureus*. [7]

Terapi utama angular cheilitis adalah mikonazol krim yang bekerja menghambat sintesis ergosterol dan menghambat pertumbuhan *Candida*. [8] Nistatin diberikan untuk terapi kandidiasis pseudomembran yang bekerja mengikat sterol membran plasma *Candida*, berakibat terbentuknya pori-pori dan menyebabkan kebocoran sel sehingga *Candida* menjadi lisis. [9,10] Terapi dengan hanya mengandalkan terapi kausatif saja akan kurang efektif, kekambuhan dan lesi baru mungkin muncul kembali apabila faktor risiko tetap ada. [11]

Keberhasilan pengobatan tergantung pada identifikasi dan eliminasi faktor risiko yaitu anemia defisiensi zat besi. Pengobatan lebih ditekankan pada edukasi untuk memperbanyak asupan makanan yang mengandung zat besi seperti sayur, buah, kacang-kacangan, daging, dan ikan. Edukasi ini didasarkan pada hasil pemeriksaan darah lengkap pasien yang menunjukkan bahwa pasien menderita anemia mikrositik hipokrom. Asupan zat besi diharapkan dapat meningkatkan eritropoiesis sehingga proses regenerasi dan re-epitelisasi mukosa rongga mulut berjalan dengan baik dan mempercepat penyembuhan lesi. [1,12]

Pasien memiliki kadar Hb yang sangat rendah, sehingga peningkatan kadar Hb dengan hanya suplemen zat besi dan asupan makanan tidak akan signifikan. Hal ini dikarenakan pasien vegetarian sehingga nutrisi zat besi kurang terpenuhi. Perawatan komprehensif bersama dengan dokter spesialis penyakit dalam untuk menangani anemia akan dapat mencegah munculnya infeksi berulang. [13]

Simpulan

Anemia defisiensi zat besi dapat menjadi faktor risiko yang sangat berpotensi memicu terjadinya infeksi *Candida albicans* yaitu angular cheilitis dan kandidiasis pseudomembran, sehingga diperlukan

Commented [L5]: bahas temuan hasil dengan embandingkan kesesuaian/pertentangan hasil kajian dengan hasil kajian orang lain

pemeriksaan penunjang dan perawatan komprehensif bersama dengan profesi lain.

Ucapan Terimakasih

Penulis mengucapkan terimakasih kepada pasien dan keluarga pasien karena telah menyetujui untuk menjadi bagian dari pembuatan artikel ini.

Daftar Pustaka

- [1] S. A. Raudhia and N. Yarsiska, "Angular Cheilitis with Anemia as A Predisposing Factor: A Case Report," *International Summit on Science Technology and Humanity (ISETH)*, pp. 110–117, 2022.
- [2] G. Ayu, A. Agung, D. Made Wedagama, and G. Aa Hartini, "Diet Nutrition Management For Treatment Of Angular Cheilitis Diseases In Children," *International Journal of Applied Science and Sustainable Development*, vol. 1, no. 1, 2019.
- [3] S. J. Rashak, A. H. Alsaadoon, and S. J. Thamer, "Case report of oral candidiasis in iron deficiency anemia patients from Basrah, Iraq," *Basrah Journal of Science*, vol. 37, no. 1, pp. 62–72, 2019, doi: 10.29072/basjs.20190105.
- [4] H. A. Zaki, H. Iftikhar, K. Bashir, N. M. Taha, and A. Elmoheen, "Severe iron-deficiency anemia and candida esophagitis," *Medicine: Case Reports and Study Protocols*, vol. 3, no. 8, p. e0258, Aug. 2022, doi: 10.1097/md9.0000000000000258.
- [5] U. A. Marie, J. Murererehe, M. Rehman, M. Chittilla, P. Uwambaye, and M. S. Razzaque, "Oral manifestations of iron imbalance," *Front Nutr*, vol. 10, pp. 1–8, 2023, doi: 10.3389/fnut.2023.1272902.
- [6] E. Alsheikh, E. Amr, and F. Zahran, "Prevalence of Oral Manifestations of Iron Deficiency Anemia in a Sample of Egyptian Population, Hospital-Based Cross-Sectional Study," *Advanced Dental Journal*, vol. 1, no. 3, pp. 64–71, Oct. 2019, doi: 10.21608/adjc.2019.14315.1024.
- [7] M. Glick, M. S. Greenberg, P. B. Lockhart, and S. J. Challacombe, *Burket's Oral Medicine*, 13th ed. Shelton: Wiley Blackwell, 2021.
- [8] S. S. Ali, M. Gudipati, and R. Nadendla, "Development and characterization of miconazole nitrate transfersomal gel," *International Journal of Research in Pharmaceutical Sciences and Technology*, vol. 1, no. 4, pp. 109–116, Jun. 2020, doi: 10.33974/ijrpst.v1i4.200.
- [9] F. Sousa, C. Nascimento, D. Ferreira, S. Reis, and P. Costa, "Reviving the interest in the versatile drug nystatin: A multitude of strategies to increase its potential as an effective and safe antifungal agent," *Advanced Drug Delivery Reviews*, vol. 199, Elsevier B.V., Aug. 01, 2023, doi: 10.1016/j.addr.2023.114969.
- [10] F. K. Hartanto and K. Yosvara, "Candida-related lesions dalam rongga mulut: diagnosis dan strategi penatalaksanaanya," *Jurnal Kedokteran Gigi Terpadu*, vol. 5, no. 1, Jul. 2023, doi: 10.25105/jkgt.v5i1.17173.
- [11] M. H. Ayesh, "Angular cheilitis induced by iron deficiency anemia," *Cleve Clin J Med*, vol. 85, no. 8, pp. 581–582, Aug. 2018, doi: 10.3949/ccjm.85a.17109.
- [12] V. M. Ekarisma, C. N. Mintjelungan, A. S. R. Supit, and J. A. Khoman, "Angular Cheilitis pada Anak yang Mengalami Defisiensi Nutrisi," *e-GiGi*, vol. 9, no. 2, p. 196, Jul. 2021, doi: 10.35790/eg.v9i2.34871.
- [13] V. Radochová, R. Slezák, and J. Radocha, "Oral Manifestations of Nutritional Deficiencies: Single Centre Analysis," *Acta Med*, vol. 63, no. 3, pp. 95–100, 2020, doi: 10.14712/18059694.2020.25.

Commented [L6]: minimal 20 rujukan

**Potensi Anemia sebagai Faktor Risiko Angular Cheilitis dan Kandidiasis Pseudomembran:
Laporan Kasus**
*Potential Anemia as a Risk Factor for Angular Cheilitis and Pseudomembranous Candidiasis:
Case Report*

Ani Megawati¹

¹Department of Oral Medicine, Faculty of Dentistry, Universitas Muhammadiyah Semarang, Indonesia

Corresponding author: Ani Megawati
Email: drg.animegawati@unimus.ac.id

Received: written by editor; Revised: written by editor; Accepted: written by editor

ABSTRACT

Angular cheilitis and pseudomembranous candidiasis are oral infections caused by *Candida albicans*. Angular cheilitis patients also experience oral candidiasis because the Candida reservoir is intraoral. Iron deficiency anemia was closely related to this infection. The aim is to show the importance of supporting examinations and comprehensive treatment with other professions to treat anemia as a risk factor. The methods are case report and data collection techniques using interviews, physical and supporting examinations, observation, documentation studies, and literature studies. A 50-year-old female patient complaint of pain in the commissure and tongue 3 weeks ago. Extraoral examination showed anemic conjunctiva and fissure erythema with crusting in bilateral commissures. Intraoral examination showed atrophy of papillae with a yellowish-white plaque that can be scraped off and leaves erythema on the tongue. A complete blood examination was performed and showed a decrease in hemoglobin, hematocrit, erythrocytes, MCV, MCH, and MCHC. The patient was diagnosed angular cheilitis and pseudomembranous candidiasis with iron deficiency anemia. The therapy was miconazole 2% cream, nystatin oral suspension 100.000 IU/ml, and iron supplements. The lesions healed after 2 weeks of therapy and the patient was consulted to an internist. The patient has Angular cheilitis and pseudomembranous candidiasis triggered by iron deficiency anemia. Iron deficiency anemia causes a decrease in salivary transferrin protein which is fungistatic so that Candida grows excessively. Angular Cheilitis therapy is miconazole cream which inhibit the synthesis of ergosterol and nystatin for candidiasis therapy which works by binding to Candida plasma membrane sterols, causing leakage and then death. Iron deficiency anemia therapy is iron supplements; however, drug therapy alone is less effective, and consultation with an internist is required for further therapy. Anemia has big potential to be a risk factor for angular cheilitis and pseudomembranous candidiasis so comprehensive treatment is needed.

Keyword : angular cheilitis; pseudomembranous candidiasis; anemia; risk factor

Pendahuluan

Rongga mulut merupakan salah satu organ penting bagi manusia. Kondisi jaringan lunak rongga mulut dapat menampilkan manifestasi kondisi sistemik dan menjadi indikator kesehatan tubuh secara keseluruhan. Salah satunya ditandai dengan munculnya penyakit infeksi jamur *Candida albicans* seperti angular cheilitis dan kandidiasis oral.[1] Angular cheilitis merupakan suatu keadaan peradangan pada sudut bibir yang dapat timbul secara bilateral maupun unilateral. Prevalensi terbanyak adalah anak-anak dan lanjut usia dengan kondisi defisiensi nutrisi.[2] Gambaran klinis

ditandai dengan adanya fisura dan eritema pada sudut mulut, rasa gatal, nyeri, dan terkadang berdarah. Kandidiasis oral tipe pseudomembran merupakan infeksi jamur yang paling umum.[3] Angular cheilitis dan kandidiasis pseudomembran sering terjadi pada penderita imunodefisiensi dan pasien defisiensi nutrisi antara lain anemia.[4]

Anemia defisiensi zat besi adalah penyebab anemia paling umum secara global.[5] Pasien biasanya mengalami banyak gejala sistemik seperti kelemahan, pucat, kelelahan, jantung berdebar, dispnea saat aktivitas, pusing, hipotensi postural, neuropati, dan takikardia. Manifestasi oral yang

mungkin terjadi antara lain atrofi papila lidah, angular cheilitis, dan kandidiasis oral.[6]

Artikel ini membahas kasus angular cheilitis dan kandidiasis pseudomembran yang dipicu oleh anemia defisiensi zat besi. Penelitian Raudhia, 2022 juga telah membahas kasus angular cheilitis dengan faktor predisposisi anemia defisiensi zat besi. Namun penelitian tersebut pada pasien muda berusia 17 tahun, tanpa kasus kandidiasis oral dan pasien menolak untuk dilakukan medikasi.[7] Tujuan laporan kasus ini adalah untuk memperlihatkan pentingnya pemeriksaan penunjang dan perawatan komprehensif dengan profesi lain untuk menangani anemia sebagai faktor risikonya.

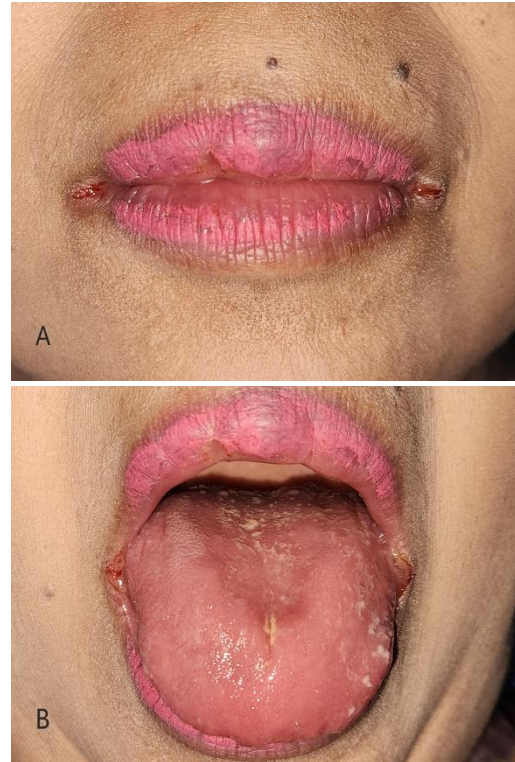Metode Penelitian

Metode yang digunakan adalah metode laporan kasus. Laporan kasus menggunakan satu subjek pasien dengan kasus angular cheilitis dan kandidiasis pseudomembran. Penulisan laporan dengan menggunakan metode SOAP (Subjektif, Objektif, Asesmen, Penatalaksanaan). Teknik pengumpulan data yang digunakan adalah wawancara, pemeriksaan fisik dan penunjang, observasi, studi dokumentasi, dan studi literatur.

Hasil dan Pembahasan

Seorang pasien perempuan berusia 50 tahun datang ke Poli Penyakit Mulut dengan keluhan luka pada kedua sudut bibir dan rasa perih pada seluruh lidah. Keluhan tersebut dirasakan sejak 3 minggu lalu dan belum dilakukan pengobatan. Pasien menyangkal memiliki riwayat penyakit sistemik atau alergi obat dan makanan, tidak dalam perawatan dokter dan tidak mengkonsumsi obat rutin.

Pemeriksaan ekstraoral tampak konjungtiva anemis dan lesi fisura eritema disertai krusta, berukuran 4 mm pada sudut bibir bilateral (Gambar 1A). Pemeriksaan intraoral tampak atrofi papila disertai plak putih kekuningan menyebar yang dapat discrap dan meninggalkan eritema pada dorsum lidah (Gambar 1B).



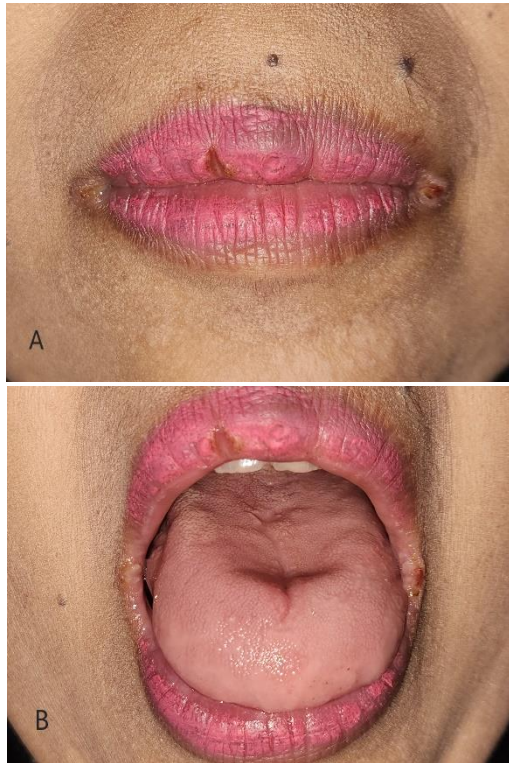Gambar 1. Gambaran klinis kunjungan pertama. (A) Angular cheilitis pada sudut bibir bilateral. (B) Kandidiasis pseudomembran dan atrofi papila pada dorsum lidah.

Pemeriksaan darah lengkap dilakukan untuk mengetahui kemungkinan anemia. Hasil pemeriksaan menunjukkan penurunan hemoglobin (3.3 g/dl), hematokrit (12.5 %), eritrosit ($2.31 \times 10^6/\text{mm}^3$), MCV (54 um^3), MCH (14.2 pg), dan MCHC (26.3 g/dl). Kesimpulan hasil pemeriksaan darah lengkap adalah anemia mikrositik hipokromik atau anemia defisiensi zat besi.

Hasil anamnesis, pemeriksaan klinis, dan pemeriksaan penunjang dapat ditetapkan diagnosis kasus ini adalah angular cheilitis dan kandidiasis pseudomembran dengan anemia defisiensi zat besi sebagai faktor risiko. Perawatan kausatif yang diberikan adalah obat antijamur mikonazol 2% krim sebanyak 2 kali sehari untuk terapi ekstraoral dan nistatin 100.000 IU/ml suspensi oral sebanyak 2 ml 4 kali sehari untuk terapi intraoral. Suplemen zat besi juga diberikan sebagai terapi anemia defisiensi zat besi. Komunikasi, Informasi dan Edukasi (KIE) dijelaskan bahwa etiologi angular cheilitis dan kandidiasis pseudomembran adalah jamur *Candida albicans* dengan faktor risiko anemia defisiensi zat

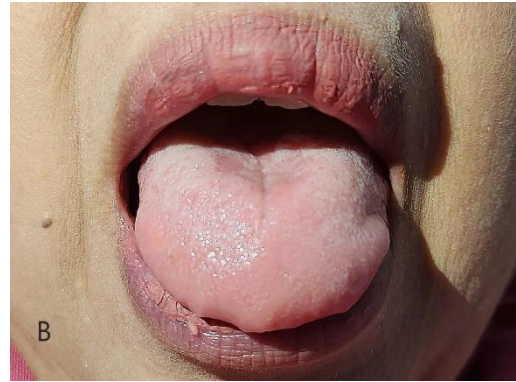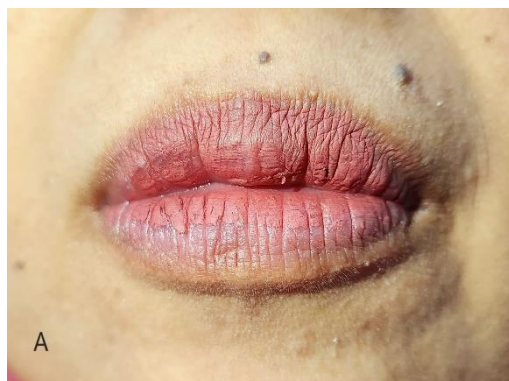besi, dan diinstruksikan untuk menjaga kebersihan rongga mulut dengan menyikat gigi serta lidah.

Kunjungan kedua setelah satu minggu terapi, tampak lesi angular cheilitis mengalami perbaikan (Gambar 2A) dan kandidiasis pseudomembran sudah sembuh. Obat digunakan rutin oleh pasien. Dilakukan KIE untuk melanjutkan pemakaian obat dan kontrol 1 minggu kemudian.



Gambar 2. Gambaran klinis kunjungan kedua. (A) Angular cheilitis mengalami perbaikan. (B) Kandidiasis pseudomembran pada dorsum lidah sudah sembuh.

Pemeriksaan ekstraoral pada kunjungan ketiga, 2 minggu terapi, tampak lesi angular cheilitis pada kedua sudut mulut sudah sembuh dan tidak ada keluhan apapun. Pasien dikonsultasikan ke dokter spesialis penyakit dalam untuk terapi anemia lebih lanjut.



Gambar 3. Gambaran klinis kunjungan ketiga. (A) Angular cheilitis pada kedua sudut bibir sudah sembuh. (B) Atrofi papilla lidah mengalami perbaikan.

Transportasi oksigen yang cukup ke seluruh jaringan, termasuk mukosa mulut, sangat penting untuk kesehatan mulut yang baik. Oksigen diangkut ke jaringan oleh hemoglobin, yang merupakan kombinasi hemokromatosis dan protein globin. Kekurangan zat besi dapat menyebabkan infeksi mulut karena kekurangan oksigen. Diagnosis anemia ditegakkan melalui pemeriksaan fisik, tanda, gejala, dan temuan laboratorium hematologi. Kadar hemoglobin (Hb) dapat dievaluasi dalam pemeriksaan darah rutin. Anemia defisiensi besi adalah manifestasi paling umum dari kadar besi serum yang rendah, dan dapat bermanifestasi di rongga mulut dengan angular cheilitis, glositis, atrofi mukosa mulut menyeluruh, infeksi *Candida*, dan *recurrent aphthous stomatitis*. [5,6]

Candida albicans merupakan jamur komensal rongga mulut. Infeksi Kandidiasis dimulai setelah faktor lokal atau sistemik memungkinkan *Candida* komensal menjadi patogen. Angular cheilitis merupakan salah satu infeksi *Candida* dengan gambaran fisura pada sudut bibir yang disertai eritema. Lesi sering muncul akibat adanya koinfeksi antara *Candida albicans* dan *Staphylococcus aureus*. [10]

Terapi utama angular cheilitis pada pasien adalah mikonazol krim. Mikonazol nitrat merupakan antifungal yang bekerja menghambat sintesis ergosterol dan menghambat pertumbuhan *Candida*. [11] Berdasarkan ulasan artikel Cabras, 2019 menunjukkan mikonazol nitrat telah berhasil digunakan dalam pengobatan berbagai dermatomikosis yang memiliki etiologi mikroba dan jamur yang sama dengan angular cheilitis. [12]

Nistatin suspensi oral diberikan untuk terapi kandidiasis pseudomembran. Nistatin bekerja mengikat sterol membran plasma *Candida*, berakibat terbentuknya pori-pori dan menyebabkan kebocoran sel sehingga *Candida* menjadi lisis.[13] Nistatin dipakai sebanyak 4 kali sehari selama 14 hari. Nistatin memiliki hepatotoksisitas rendah dan efek samping yang mungkin terjadi adalah mual, muntah dan diare. Penelitian Hartanto, 2023 juga membuktikan keberhasilan perawatan kandidiasis oral dengan menggunakan nistatin suspensi oral.[14]

Terapi dengan hanya mengandalkan terapi kausatif saja akan kurang efektif, kekambuhan dan lesi baru mungkin muncul kembali apabila faktor risiko tetap ada.[15] Keberhasilan pengobatan tergantung pada identifikasi dan eliminasi faktor risiko yaitu anemia defisiensi zat besi. Hasil penelitian Ayu, 2019 menunjukkan angular cheilitis dapat sembuh sendiri tanpa antimikroba dengan menjaga atau meningkatkan sistem pertahanan tubuh dengan pemberian suplemen vitamin atau multivitamin. [16]

Pengobatan lebih ditekankan pada edukasi untuk memperbanyak asupan makanan yang mengandung zat besi seperti sayur, buah, kacang-kacangan, daging, dan ikan. Edukasi ini didasarkan pada hasil pemeriksaan darah lengkap pasien yang menunjukkan bahwa pasien menderita anemia mikrositik hipokrom. Asupan zat besi diharapkan dapat meningkatkan eritropoiesis sehingga proses regenerasi dan re-epitelisasi mukosa rongga mulut berjalan dengan baik dan mempercepat penyembuhan lesi.[17]

Pasien memiliki kadar hemoglobin yang sangat rendah, sehingga peningkatan kadar Hb dengan hanya suplemen zat besi dan asupan makanan tidak akan signifikan. Hal ini dikarenakan pasien vegetarian sehingga nutrisi zat besi kurang terpenuhi. Perawatan komprehensif bersama dengan dokter spesialis penyakit dalam untuk menangani anemia akan dapat mencegah munculnya infeksi berulang.[18] Berdasarkan penelitian Chai, 2021, pasien dengan hemoglobin rendah memerlukan perawatan rumah sakit dengan transfusi darah dan penambahan zat besi melalui infus.[19]

Simpulan

Anemia defisiensi zat besi dapat menjadi faktor risiko yang sangat berpotensi memicu terjadinya infeksi *Candida albicans* yaitu angular cheilitis dan kandidiasis pseudomembran, sehingga diperlukan pemeriksaan penunjang dan perawatan komprehensif bersama dengan profesi lain.

Ucapan Terimakasih

Penulis mengucapkan terimakasih kepada pasien dan keluarga pasien karena telah menyetujui untuk menjadi bagian dari pembuatan artikel ini.

Daftar Pustaka

- [1] A. K. Pandarathodiyil, S. Anil, and S. P. Vijayan, "Angular Cheilitis-An Updated Overview of the Etiology, Diagnosis, and Management," *Int J Dent Oral Sci*, vol. 8, no. 2, pp. 1433–1438, 2021.
- [2] S. Sulistiyani, D. Setyorini, R. N. Baiti, D. Prijatmoko, and L. R. Dewi, "Nutritional Status and Prevalence of Angular Cheilitis on Children in Jember Agroindustrial Environment," *Insisiva Dental Journal: Majalah Kedokteran Gigi Insisiva*, vol. 11, no. 2, p. progress, Dec. 2022, doi: 10.18196/di.v11i2.15589.
- [3] T. Vila, A. S. Sultan, D. Montelongo-Jauregui, and M. A. Jabra-Rizk, "Oral candidiasis: A disease of opportunity," *Journal of Fungi*, vol. 6, no. 1. MDPI AG, Mar. 01, 2020. doi: 10.3390/jof6010015.
- [4] S. J. Rashak, A. H. Alsaadoon, and S. J. Thamer, "Case report of oral candidiasis in iron deficiency anemia patients from Basrah, Iraq," *Basrah Journal of Science*, vol. 37, no. 1, pp. 62–72, 2019, doi: 10.29072/basjs.20190105.
- [5] A. Kumar, E. Sharma, A. Marley, M. A. Samaan, and M. J. Brookes, "Iron deficiency anaemia: Pathophysiology, assessment, practical management," *BMJ Open Gastroenterology*, vol. 9, no. 1. BMJ Publishing Group, Jan. 07, 2022. doi: 10.1136/bmjgast-2021-000759.
- [6] H. A. Zaki, H. Iftikhar, K. Bashir, N. M. Taha, and A. Elmoheen, "Severe iron-deficiency anemia and candida esophagitis,"

- Medicine: Case Reports and Study Protocols*, vol. 3, no. 8, p. e0258, Aug. 2022, doi: 10.1097/md9.0000000000000258.
- [7] S. A. Raudhia and N. Yarsiska, "Angular Cheilitis with Anemia as A Predisposing Factor: A Case Report," *International Summit on Science Technology and Humanity (ISETH)*, pp. 110–117, 2022.
- [8] U. A. Marie, J. Murererehe, M. Rehman, M. Chittilla, P. Uwambaye, and M. S. Razzaque, "Oral manifestations of iron imbalance," *Front Nutr*, vol. 10, pp. 1–8, 2023, doi: 10.3389/fnut.2023.1272902.
- [9] E. Alsheikh, E. Amr, and F. Zahran, "Prevalence of Oral Manifestations of Iron Deficiency Anemia in a Sample of Egyptian Population, Hospital-Based Cross-Sectional Study," *Advanced Dental Journal*, vol. 1, no. 3, pp. 64–71, Oct. 2019, doi: 10.21608/adjc.2019.14315.1024.
- [10] M. Glick, M. S. Greenberg, P. B. Lockhart, and S. J. Challacombe, *Burket's Oral Medicine*, 13th ed. Shelton: Wiley Blackwell, 2021.
- [11] S. S. Ali, M. Gudipati, and R. Nadendla, "Development and characterization of miconazole nitrate transfersomal gel," *International Journal of Research in Pharmaceutical Sciences and Technology*, vol. 1, no. 4, pp. 109–116, Jun. 2020, doi: 10.33974/ijrpst.v1i4.200.
- [12] M. Cabras, A. Gambino, R. Broccoletti, G. Lodi, and P. G. Arduino, "Treatment of angular cheilitis: A narrative review and authors' clinical experience," *Oral Diseases*, vol. 26, no. 6. Blackwell Publishing Ltd, pp. 1107–1115, Sep. 01, 2020. doi: 10.1111/odi.13183.
- [13] F. Sousa, C. Nascimento, D. Ferreira, S. Reis, and P. Costa, "Reviving the interest in the versatile drug nystatin: A multitude of strategies to increase its potential as an effective and safe antifungal agent," *Advanced Drug Delivery Reviews*, vol. 199. Elsevier B.V., Aug. 01, 2023. doi: 10.1016/j.addr.2023.114969.
- [14] F. K. Hartanto and K. Yosvara, "Candida-related lesions dalam rongga mulut: diagnosis dan strategi penatalaksanaanya," *Jurnal Kedokteran Gigi Terpadu*, vol. 5, no. 1, Jul. 2023, doi: 10.25105/jkgt.v5i1.17173.
- [15] M. H. Ayesh, "Angular cheilitis induced by iron deficiency anemia," *Cleve Clin J Med*, vol. 85, no. 8, pp. 581–582, Aug. 2018, doi: 10.3949/ccjm.85a.17109.
- [16] G. Ayu, A. Agung, D. Made Wedagama, and G. Aa Hartini, "Diet Nutrition Management For Treatment Of Angular Cheilitis Diseases In Children," *International Journal of Applied Science and Sustainable Development /*, vol. 1, no. 1, 2019.
- [17] V. M. Ekarisma, C. N. Mintjelungan, A. S. R. Supit, and J. A. Khoman, "Angular Cheilitis pada Anak yang Mengalami Defisiensi Nutrisi," *e-GiGi*, vol. 9, no. 2, p. 196, Jul. 2021, doi: 10.35790/eg.v9i2.34871.
- [18] V. Radochová, R. Slezák, and J. Radocha, "Oral Manifestations of Nutritional Deficiencies: Single Centre Analysis," *Acta Med*, vol. 63, no. 3, pp. 95–100, 2020, doi: 10.14712/18059694.2020.25.
- [19] A. L. Chai, O. Y. Huang, R. Rakočević, and P. Chung, "Critical iron deficiency anemia with record low hemoglobin: a case report," *J Med Case Rep*, vol. 15, no. 1, Dec. 2021, doi: 10.1186/s13256-021-03024-9.

JURNAL KESEHATAN GIGI

Jurnal Kesehatan Gigi (p-ISSN: 2407-0866 e-ISSN: 2621-3664), is published by Jurusan Keperawatan Gigi, Politeknik Kesehatan Kemenkes Semarang, Jl. Tirta Agung, Pedalangan, Banyumanik, Semarang, Jawa Tengah, Indonesia, 50268 Telp./Fax: (024) 7471276.

LETTER OF ACCEPTANCE (LOA)

Semarang, 04 April 2024

No : JKG/LOA/01/VI/2024
Lampiran : -
Hal : Surat Penerimaan (LOA) Naskah Publikasi Jurnal

Kepada Yth:

Ani Megawati

Universitas Muhammadiyah Semarang

Terimakasih telah mengirimkan artikel ilmiah untuk diterbitkan pada Jurnal Kesehatan Gigi dengan judul: **Potential Anemia as a Risk Factor for Angular Cheilitis and Pseudomembranous Candidiasis: Case Report.**

Berdasarkan hasil review, artikel tersebut dinyatakan **DITERIMA** untuk dipublikasikan di jurnal kami untuk Volume 11 Nomer 1 Juni 2024. Demikian informasi ini disampaikan, dan atas perhatiannya kami ucapkan terimakasih.

Hormat Kami



Drg. Ani Subekti, MDSc, Sp.KGA

Editor in Chief Jurnal Kesehatan Gigi

Potential Anemia as a Risk Factor for Angular Cheilitis and Pseudomembranous Candidiasis: Case Report

by Ani Megawati

Submission date: 12-Jun-2024 09:42AM (UTC+0700)

Submission ID: 2400808229

File name: 11304-35721-1-PB.pdf (473.48K)

Word count: 2295

Character count: 14266

Potential Anemia as a Risk Factor for Angular Cheilitis and Pseudomembranous Candidiasis: Case Report

3 Ani Megawati¹

¹Department of Oral Medicine, Faculty of Dentistry, Universitas Muhammadiyah Semarang, Indonesia

Corresponding author: Ani Megawati
Email: drg.animegawati@unimus.ac.id

ABSTRACT

Angular cheilitis and pseudomembranous candidiasis are oral infections caused by *Candida albicans*. Angular cheilitis patients also experience oral candidiasis because the *Candida* reservoir is intraoral. Iron deficiency anemia was closely related to this infection. The aim is to show the importance of supporting examinations and comprehensive treatment with other professions to treat anemia as a risk factor. The methods are case report and data collection techniques using interviews, physical and supporting examinations, observation, documentation studies, and literature studies. A 50-year-old female patient complaint of pain in the commissure and tongue 3 weeks ago. Extraoral examination showed anemic conjunctiva and fissure cheilitis with crusting in bilateral commissures. Intraoral examination showed atrophy of papillae with a yellowish-white plaque that can be scraped off and leaves erythema on the tongue. A complete blood examination was performed and showed decrease in hemoglobin, hematocrit, erythrocytes, MCV, MCH, and MCHC. The patient was diagnosed angular cheilitis and pseudomembranous candidiasis with iron deficiency anemia. The therapy was miconazole 2% cream, nystatin oral suspension 100.000 IU/ml, and iron supplements. The lesions healed after 2 weeks of therapy and the patient was consulted to an internist. The patient has Angular cheilitis and pseudomembranous candidiasis triggered by iron deficiency anemia. Iron deficiency anemia causes a decrease in salivary transferrin protein which is fungistatic so that *Candida* grows excessively. Angular Cheilitis therapy is miconazole cream which inhibit the synthesis of ergosterol and nystatin for candidiasis therapy which works by binding to *Candida* plasma membrane sterols, causing leakage and then death. Iron deficiency anemia therapy is iron supplements; however, drug therapy alone is less effective, and consultation with an internist is required for further therapy. Anemia has big potential to be a risk factor for angular cheilitis and pseudomembranous candidiasis so comprehensive treatment is needed.

Keyword : angular cheilitis; pseudomembranous candidiasis; anemia; risk factor

Pendahuluan

Rongga mulut merupakan salah satu organ penting bagi manusia. Kondisi jaringan lunak rongga mulut dapat menampilkan manifestasi kondisi sistemik dan menjadi indikator kesehatan tubuh secara keseluruhan. Salah satunya ditandai dengan munculnya penyakit infeksi jamur *Candida albicans* seperti angular cheilitis dan kandidiasis oral.[1] Angular cheilitis merupakan suatu keadaan peradangan pada sudut bibir yang dapat timbul secara bilateral maupun unilateral. Prevalensi

terbanyak adalah anak-anak dan lanjut usia dengan kondisi defisiensi nutrisi.[2] Gambaran klinis ditandai dengan adanya fisura dan eritema pada sudut mulut, rasa gatal, nyeri, dan terkadang berdarah. Kandidiasis oral tipe pseudomembran merupakan infeksi jamur yang paling umum.[3] Angular cheilitis dan kandidiasis pseudomembran sering terjadi pada penderita imunodefisiensi dan pasien defisiensi nutrisi antara lain anemia.[4]

Anemia defisiensi zat besi adalah penyebab anemia paling umum secara global.[5] Pasien biasanya mengalami banyak gejala sistemik seperti

kelemahan, pucat, kelelahan, jantung berdebar, dispnea saat aktivitas, pusing, hipotensi postural, neuropati, dan takikardia. Manifestasi oral yang mungkin terjadi antara lain atrofi papila lidah, angular cheilitis, dan kandidiasis oral.[6]

Artikel ini membahas kasus angular cheilitis dan kandidiasis pseudomembran yang dipicu oleh anemia defisiensi zat besi. Penelitian Raudhia, 2022 juga telah membahas kasus angular cheilitis dengan faktor predisposisi anemia defisiensi zat besi. Namun penelitian tersebut pada pasien muda berusia 17 tahun, tanpa kasus kandidiasis oral dan pasien menolak untuk dilakukan medikasi.[7] Tujuan laporan kasus ini adalah untuk memperlihatkan pentingnya pemeriksaan penunjang dan perawatan komprehensif dengan profesi lain untuk menangani anemia sebagai faktor risikonya.

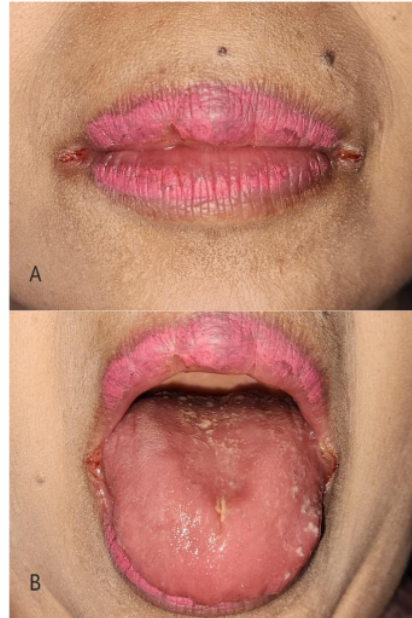Metode Penelitian

Metode yang digunakan adalah metode laporan kasus. Laporan kasus menggunakan satu subjek pasien dengan kasus angular cheilitis dan kandidiasis pseudomembran. Tulisan laporan dengan menggunakan metode SOAP (Subjektif, Objektif, Asesmen, Penatalaksanaan). Teknik pengumpulan data yang digunakan adalah wawancara, pemeriksaan fisik dan penunjang, observasi, studi dokumentasi, dan studi literatur.

Hasil dan Pembahasan

Seorang pasien perempuan berusia 50 tahun datang ke Poli Penyakit Mulut dengan keluhan luka pada kedua sudut bibir dan rasa perih pada seluruh lidah. Keluhan tersebut dirasakan sejak 3 minggu lalu dan belum dilakukan pengobatan. Pasien menyangkal memiliki riwayat penyakit sistemik atau alergi obat dan makanan, tidak dalam perawatan dokter dan tidak mengonsumsi obat rutin.

Pemeriksaan ekstraoral tampak konjungtiva anemis dan lesi fisura eritema disertai krusta, berukuran 4 mm pada sudut bibir bilateral (Gambar 1A). Pemeriksaan intraoral tampak atrofi papila disertai plak putih kekuningan menyebar yang dapat discrap dan meninggalkan eritema pada dorsum lidah (Gambar 1B).



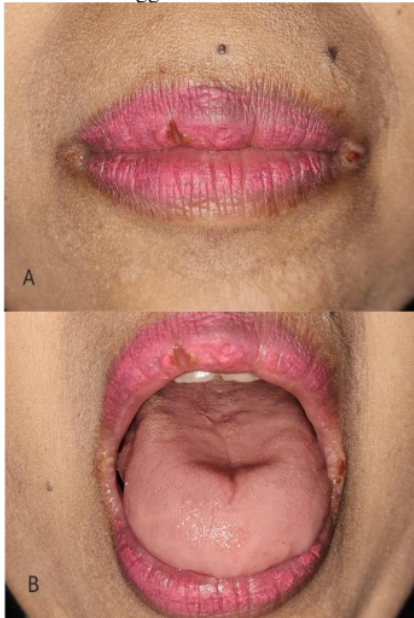Gambar 1.
Gambaran klinis kunjungan pertama. (A) Angular cheilitis pada sudut bibir bilateral. (B) Kandidiasis pseudomembran dan atrofi papila pada dorsum lidah.

Pemeriksaan darah lengkap dilakukan untuk mengetahui kemungkinan anemia. Hasil pemeriksaan menunjukkan penurunan hemoglobin (3.3 g/dl), hematokrit (12.5 %), eritrosit ($2.31 \times 10^6/\text{mm}^3$), MCV (54 um^3), MCH (14.2 pg), dan MCHC (26.3 g/dl). Kesimpulan hasil pemeriksaan darah lengkap adalah anemia mikrositik hipokromik atau anemia defisiensi zat besi.

Hasil anamnesis, pemeriksaan klinis, dan pemeriksaan penunjang dapat ditetapkan diagnosis kasus ini adalah angular cheilitis dan kandidiasis pseudomembran dengan anemia defisiensi zat besi sebagai faktor risiko. Perawatan kausatif yang diberikan adalah obat antijamur mikonazol 2% krim sebanyak 2 kali sehari untuk terapi ekstraoral dan nistatin 100.000 IU/ml suspensi oral sebanyak 2 ml 4 kali sehari untuk terapi intraoral. Suplemen zat besi juga diberikan sebagai terapi anemia defisiensi zat besi. Komunikasi, Informasi dan Edukasi (KIE) dijelaskan bahwa etiologi angular cheilitis dan kandidiasis pseudomembran adalah jamur *Candida albicans* dengan faktor risiko anemia defisiensi zat besi, dan diinstruksikan untuk menjaga kebersihan rongga mulut dengan menyikat gigi serta lidah.

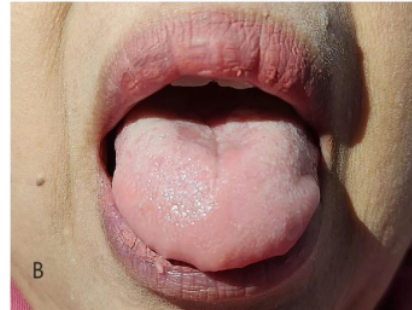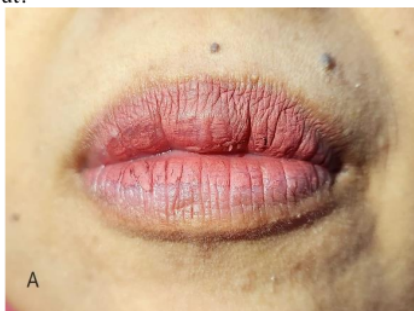Kunjungan kedua setelah satu minggu terapi, tampak lesi angular cheilitis mengalami perbaikan (Gambar 2A) dan kandidiasis pseudomembran

sudah sembuh. Obat digunakan rutin oleh pasien. Dilakukan KIE untuk melanjutkan pemakaian obat dan kontrol 1 minggu kemudian.



Gambar 2.
Gambaran klinis kunjungan kedua. (A) Angular cheilitis mengalami perbaikan. (B) Kandidiasis pseudomembran pada dorsum lidah sudah sembuh.

Pemeriksaan ekstraoral pada kunjungan ketiga, 2 minggu terapi, tampak lesi angular cheilitis pada kedua sudut mulut sudah sembuh dan tidak ada keluhan apapun. Pasien dikonsultasikan ke dokter spesialis penyakit dalam untuk terapi anemia lebih lanjut.



Gambar 3.
Gambaran klinis kunjungan ketiga. (A) Angular cheilitis pada kedua sudut bibir sudah sembuh. (B) Atrofi papilla lidah mengalami perbaikan.

Transportasi oksigen yang cukup ke seluruh jaringan, termasuk mukosa mulut, sangat penting untuk kesehatan mulut yang baik. Oksigen diangkut ke jaringan oleh hemoglobin, yang merupakan kombinasi hemokromatosis dan protein globin. Kekurangan zat besi dapat menyebabkan infeksi mulut karena kekurangan oksigen. Diagnosis anemia ditegakkan melalui pemeriksaan fisik, tanda, gejala, dan temuan laboratorium hematologi. Kadar hemoglobin (Hb) dapat dievaluasi dalam pemeriksaan darah rutin. Anemia defisiensi besi adalah manifestasi paling umum dari kadar besi serum yang rendah, dan dapat bermanifestasi di rongga mulut dengan angular cheilitis, glositis, atrofi mukosa mulut menyeluruh, infeksi *Candida*, dan *recurrent aphthous stomatitis*. [5,6]

Candida albicans merupakan jamur komensal rongga mulut. Infeksi Kandidiasis dimulai setelah faktor lokal atau sistemik memungkinkan *Candida* komensal menjadi patogen. Angular cheilitis merupakan salah satu infeksi *Candida* dengan gambaran fisura pada sudut bibir yang disertai eritema. Lesi sering muncul akibat adanya koinfeksi antara *Candida albicans* dan *Staphylococcus aureus*. [10]

Terapi utama angular cheilitis pada pasien adalah mikonazol krim. Mikonazol nitrat merupakan antifungal yang bekerja menghambat sintesis ergosterol dan menghambat pertumbuhan *Candida*. [11] Berdasarkan ulasan artikel Cabras, 2019 menunjukkan mikonazol nitrat telah berhasil digunakan dalam pengobatan berbagai dermatomikosis yang memiliki etiologi mikroba dan jamur yang sama dengan angular cheilitis. [12] Nistatin suspensi oral diberikan untuk terapi kandidiasis pseudomembran. Nistatin bekerja mengikat sterol membran plasma *Candida*,

Penulis mengucapkan terimakasih kepada pasien dan keluarga pasien karena telah menyetujui untuk menjadi bagian dari pembuatan artikel ini.

Daftar Pustaka

berakibat terbentuknya pori-pori dan menyebabkan kebocoran sel sehingga *Candida* menjadi lisis.[13] Nystatin dipakai sebanyak 4 kali sehari selama 14 hari. Nistatin memiliki hepatotoksitas rendah dan efek samping yang mungkin terjadi adalah mual, muntah dan diare. Penelitian Hartanto, 2023 juga membuktikan keberhasilan perawatan kandidiasis oral dengan menggunakan nystatin suspensi oral.[14]

Terapi dengan hanya mengandalkan terapi kausatif saja akan kurang efektif, kekambuhan dan lesi baru mungkin muncul kembali apabila faktor risiko tetap ada.[15] Keberhasilan pengobatan tergantung pada identifikasi dan eliminasi faktor risiko yaitu anemia defisiensi zat besi. Hasil penelitian Ayu, 2019 menunjukkan angular cheilitis dapat sembuh sendiri tanpa antimikroba dengan menjaga atau meningkatkan sistem pertahanan tubuh dengan pemberian suplemen vitamin atau multivitamin. [16]

Pengobatan lebih menekankan pada edukasi untuk memperbanyak asupan makanan yang mengandung zat besi seperti sayur, buah, kacang-kacangan, daging, dan ikan. Edukasi ini didasarkan pada hasil pemeriksaan darah lengkap pasien yang menunjukkan bahwa pasien menderita anemia mikrositik hipokrom. Asupan zat besi diharapkan dapat meningkatkan eritropoiesis sehingga proses regenerasi dan re-epitelisasi mukosa rongga mulut berjalan dengan baik dan mempercepat penyembuhan lesi.[17]

Pasien memiliki kadar hemoglobin yang sangat rendah, sehingga peningkatan kadar Hb dengan hanya suplemen zat besi dan asupan makanan tidak akan signifikan. Hal ini dikarenakan pasien vegetarian sehingga nutrisi zat besi kurang terpenuhi. Perawatan komprehensif bersama dengan dokter spesialis penyakit dalam untuk menangani anemia akan dapat mencegah munculnya infeksi berulang.[18] Berdasarkan penelitian Chai, 2021, pasien dengan hemoglobin rendah memerlukan perawatan rumah sakit dengan transfusi darah dan penambahan zat besi melalui infus.[19]

Simpulan

Anemia defisiensi zat besi dapat menjadi faktor risiko yang sangat berpotensi memicu terjadinya infeksi *Candida albicans* yaitu angular cheilitis dan kandidiasis pseudomembran, sehingga diperlukan pemeriksaan penunjang dan perawatan komprehensif bersama dengan profesi lain.

- [1] A. K. Pandarathodiyil, S. Anil, and S. P. Vijayan, "Angular Cheilitis-An Updated Overview of the Etiology, Diagnosis, and Management," *Int J Dent Oral Sci*, vol. 8, no. 2, pp. 1433–1438, 2021.
- [2] S. Sulistiyani, D. Setyorini, R. N. Baiti, D. Prijatmoko, and L. R. Dewi, "Nutritional Status and Prevalence of Angular Cheilitis on Children in Jember Agroindustrial Environment," *Insisiva Dental Journal: Majalah Kedokteran Gigi Insisiva*, vol. 11, no. 2, p. progress, Dec. 2022, doi: 10.18196/di.v11i2.15589.
- [3] T. Vila, A. S. Sultan, D. Montelongo-Jauregui, and M. A. Jabra-Rizk, "Oral candidiasis: A disease of opportunity," *Journal of Fungi*, vol. 6, no. 1. MDPI AG, Mar. 01, 2020. doi: 10.3390/jof6010015.
- [4] S. J. Rashak, A. H. Alsaadoon, and S. J. Thamer, "Case report of oral candidiasis in iron deficiency anemia patients from Basrah, Iraq," *Basrah Journal of Science*, vol. 37, no. 1, pp. 62–72, 2019, doi: 10.29072/basjs.20190105.
- [5] A. Kumar, E. Sharma, A. Marley, M. A. Samaan, and M. J. Brookes, "Iron deficiency anaemia: Pathophysiology, assessment, practical management," *BMJ Open Gastroenterology*, vol. 9, no. 1. BMJ Publishing Group, Jan. 07, 2022. doi: 10.1136/bmjgast-2021-000759.
- [6] H. A. Zaki, H. Iftikhar, K. Bashir, N. M. Taha, and A. Elmoheen, "Severe iron-deficiency anemia and candida esophagitis," *Medicine: Case Reports and Study Protocols*, vol. 3, no. 8, p. e0258, Aug. 2022, doi: 10.1097/md9.0000000000000258.
- [7] S. A. Raudhia and N. Yarsiska, "Angular Cheilitis with Anemia as A Predisposing Factor: A Case Report," *International Summit on Science Technology and Humanity (ISETH)*, pp. 110–117, 2022.
- [8] U. A. Marie, J. Murererehe, M. Rehman, M. Chittilla, P. Uwambaye, and M. S. Razzaque, "Oral manifestations of iron

- imbalance,” *Front Nutr*, vol. 10, pp. 1–8, 2023, doi: 10.3389/fnut.2023.1272902.
- [9] E. Alsheikh, E. Amr, and F. Zahran, “Prevalence of Oral Manifestations of Iron Deficiency Anemia in a Sample of Egyptian Population, Hospital-Based Cross-Sectional Study,” *Advanced Dental Journal*, vol. 1, no. 3, pp. 64–71, Oct. 2019, doi: 10.21608/adjc.2019.14315.1024.
- [10] M. Glick, M. S. Greenberg, P. B. Lockhart, and S. J. Challacombe, *Burket’s Oral Medicine*, 13th ed. Shelton: Wiley Blackwell, 2021.
- [11] S. S. Ali, M. Gudipati, and R. Nadendla, “Development and characterization of miconazole nitrate transfersomal gel,” *International Journal of Research in Pharmaceutical Sciences and Technology*, vol. 1, no. 4, pp. 109–116, Jun. 2020, doi: 10.33974/ijrpst.v1i4.200.
- [12] M. Cabras, A. Gambino, R. Broccoletti, G. Lodi, and P. G. Arduino, “Treatment of angular cheilitis: A narrative review and authors’ clinical experience,” *Oral Diseases*, vol. 26, no. 6. Blackwell Publishing Ltd, pp. 1107–1115, Sep. 01, 2020. doi: 10.1111/odi.13183.
- [13] F. Sousa, C. Nascimento, D. Ferreira, S. Reis, and P. Costa, “Reviving the interest in the versatile drug nystatin: A multitude of strategies to increase its potential as an effective and safe antifungal agent,” *Advanced Drug Delivery Reviews*, vol. 199. Elsevier B.V., Aug. 01, 2023. doi: 10.1016/j.addr.2023.114969.
- [14] F. K. Hartanto and K. Yosvara, “Candida-related lesions dalam rongga mulut: diagnosis dan strategi penatalaksanaanya,” *Jurnal Kedokteran Gigi Terpadu*, vol. 5, no. 1, Jul. 2023, doi: 10.25105/jkgt.v5i1.17173.
- [15] M. H. Ayes, “Angular cheilitis induced by iron deficiency anemia,” *Cleve Clin J Med*, vol. 85, no. 8, pp. 581–582, Aug. 2018, doi: 10.3949/ccjm.85a.17109.
- [16] G. Ayu, A. Agung, D. Made Wedagama, and G. Aa Hartini, “Diet Nutrition Management For Treatment Of Angular Cheilitis Diseases In Children,” *International Journal of Applied Science and Sustainable Development I*, vol. 1, no. 1, 2019.
- [17] V. M. Ekarisma, C. N. Mintjelungan, A. S. R. Supit, and J. A. Khoman, “Angular Cheilitis pada Anak yang Mengalami Defisiensi Nutrisi,” *e-GiGi*, vol. 9, no. 2, p. 196, Jul. 2021, doi: 10.35790/eg.v9i2.34871.
- [18] V. Radochová, R. Slezák, and J. Radocha, “Oral Manifestations of Nutritional Deficiencies: Single Centre Analysis,” *Acta Med*, vol. 63, no. 3, pp. 95–100, 2020, doi: 10.14712/18059694.2020.25.
- [19] A. L. Chai, O. Y. Huang, R. Rakočević, and P. Chung, “Critical iron deficiency anemia with record low hemoglobin: a case report,” *J Med Case Rep*, vol. 15, no. 1, Dec. 2021, doi: 10.1186/s13256-021-03024-9.

Potential Anemia as a Risk Factor for Angular Cheilitis and Pseudomembranous Candidiasis: Case Report

ORIGINALITY REPORT

15%

SIMILARITY INDEX

11%

INTERNET SOURCES

7%

PUBLICATIONS

5%

STUDENT PAPERS

PRIMARY SOURCES

1	ejournal.poltekkes-smg.ac.id Internet Source	4%
2	Yessy Novianti, Irna Sufiawati. "Clinical Assessment and Management in Improving the Quality of Life of HIV/AIDS Patients with Oral Candidiasis: A Case Series", HIV/AIDS - Research and Palliative Care, 2023 Publication	1%
3	jurnal.unimus.ac.id Internet Source	1%
4	Sarah Mersil. "Stomatitis sebagai Manifestasi Oral dari Anemia Defisiensi Zat Besi disertai Trombositosis", e-GiGi, 2021 Publication	1%
5	repo.poltekkesbandung.ac.id Internet Source	1%
6	Chanifah Muslimah, Ina Handayani. "ASUHAN KEBIDANAN PERSALINAN PADA NY. D DENGAN LETAK SUNGSANG DAN KETUBAN	1%

PECAH DINI DI RSUD SEKARWANGI", Jurnal
Kesehatan Siliwangi, 2023

Publication

7	Submitted to Universitas Prof. Dr. Moestopo (Beragama) Student Paper	1 %
8	zh.scribd.com Internet Source	1 %
9	Vishal J. Patel, Amit Joharapurkar, Samadhan G. Kshirsagar, Maulik S. Patel et al. "HIF-PHD inhibitor desidustat ameliorates iron deficiency anemia", Toxicology and Applied Pharmacology, 2024 Publication	1 %
10	dokumen.tips Internet Source	1 %
11	www.klikdokter.com Internet Source	1 %
12	www.sehatdancantikdenganherbal.com Internet Source	1 %
13	Verena M. Ekarisma, Christy N. Mintjelungan, Aurelia S. R. Supit, Johanna A. Khoman. "Angular Cheilitis pada Anak yang Mengalami Defisiensi Nutrisi", e-GiGi, 2021 Publication	<1 %
14	www.scribd.com Internet Source	<1 %

15

qdoc.tips
Internet Source

<1 %

Exclude quotes On

Exclude matches Off

Exclude bibliography On

Jurnal Kesehatan Gigi

p-ISSN: 2407-0866e-ISSN: 2621-3664<http://ejournal.poltekkes-smg.ac.id/ojs/index.php/jkg/index>

Potential Anemia as a Risk Factor for Angular Cheilitis and Pseudomembranous Candidiasis: Case Report

Ani Megawati¹¹Department of Oral Medicine, Faculty of Dentistry, Universitas Muhammadiyah Semarang, IndonesiaCorresponding author: Ani Megawati
Email: drg.animegawati@unimus.ac.id

ABSTRACT

Angular cheilitis and pseudomembranous candidiasis are oral infections caused by *Candida albicans*. Angular cheilitis patients also experience oral candidiasis because the Candida reservoir is intraoral. Iron deficiency anemia was closely related to this infection. The aim is to show the importance of supporting examinations and comprehensive treatment with other professions to treat anemia as a risk factor. The methods are case report and data collection techniques using interviews, physical and supporting examinations, observation, documentation studies, and literature studies. A 50-year-old female patient complaint of pain in the commissure and tongue 3 weeks ago. Extraoral examination showed anemic conjunctiva and fissure erythema with crusting in bilateral commissures. Intraoral examination showed atrophy of papillae with a yellowish-white plaque that can be scraped off and leaves erythema on the tongue. A complete blood examination was performed and showed a decrease in hemoglobin, hematocrit, erythrocytes, MCV, MCH, and MCHC. The patient was diagnosed angular cheilitis and pseudomembranous candidiasis with iron deficiency anemia. The therapy was miconazole 2% cream, nystatin oral suspension 100.000 IU/ml, and iron supplements. The lesions healed after 2 weeks of therapy and the patient was consulted to an internist. The patient has Angular cheilitis and pseudomembranous candidiasis triggered by iron deficiency anemia. Iron deficiency anemia causes a decrease in salivary transferrin protein which is fungistatic so that Candida grows excessively. Angular Cheilitis therapy is miconazole cream which inhibit the synthesis of ergosterol and nystatin for candidiasis therapy which works by binding to Candida plasma membrane sterols, causing leakage and then death. Iron deficiency anemia therapy is iron supplements; however, drug therapy alone is less effective, and consultation with an internist is required for further therapy. Anemia has big potential to be a risk factor for angular cheilitis and pseudomembranous candidiasis so comprehensive treatment is needed.

Keyword : angular cheilitis; pseudomembranous candidiasis; anemia; risk factor

Pendahuluan

Rongga mulut merupakan salah satu organ penting bagi manusia. Kondisi jaringan lunak rongga mulut dapat menampilkan manifestasi kondisi sistemik dan menjadi indikator kesehatan tubuh secara keseluruhan. Salah satunya ditandai dengan munculnya penyakit infeksi jamur *Candida albicans* seperti angular cheilitis dan kandidiasis oral.[1] Angular cheilitis merupakan suatu keadaan peradangan pada sudut bibir yang dapat timbul secara bilateral maupun unilateral. Prevalensi

terbanyak adalah anak-anak dan lanjut usia dengan kondisi defisiensi nutrisi.[2] Gambaran klinis ditandai dengan adanya fisura dan eritema pada sudut mulut, rasa gatal, nyeri, dan terkadang berdarah. Kandidiasis oral tipe pseudomembran merupakan infeksi jamur yang paling umum.[3] Angular cheilitis dan kandidiasis pseudomembran sering terjadi pada penderita imunodefisiensi dan pasien defisiensi nutrisi antara lain anemia.[4]

Anemia defisiensi zat besi adalah penyebab anemia paling umum secara global.[5] Pasien biasanya mengalami banyak gejala sistemik seperti

kelemahan, pucat, kelelahan, jantung berdebar, dispnea saat aktivitas, pusing, hipotensi postural, neuropati, dan takikardia. Manifestasi oral yang mungkin terjadi antara lain atrofi papila lidah, angular cheilitis, dan kandidiasis oral.[6]

Artikel ini membahas kasus angular cheilitis dan kandidiasis pseudomembran yang dipicu oleh anemia defisiensi zat besi. Penelitian Raudhia, 2022 juga telah membahas kasus angular cheilitis dengan faktor predisposisi anemia defisiensi zat besi. Namun penelitian tersebut pada pasien muda berusia 17 tahun, tanpa kasus kandidiasis oral dan pasien menolak untuk dilakukan medikasi.[7] Tujuan laporan kasus ini adalah untuk memperlihatkan pentingnya pemeriksaan penunjang dan perawatan komprehensif dengan profesi lain untuk menangani anemia sebagai faktor risikonya.

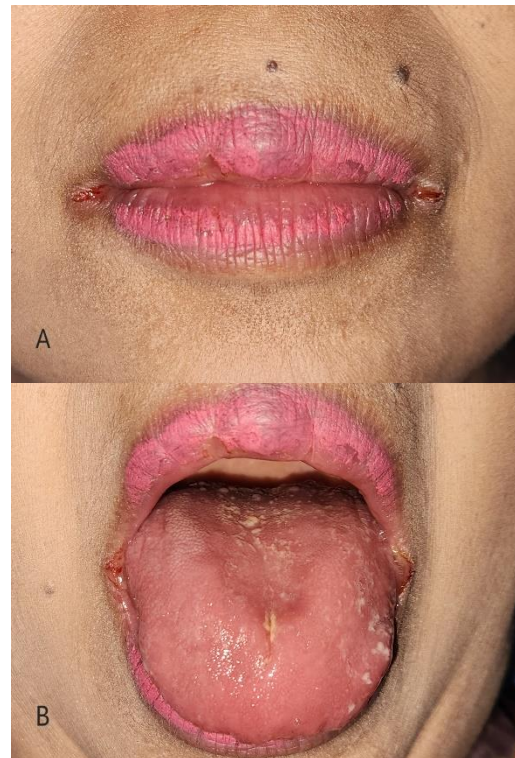Metode Penelitian

Metode yang digunakan adalah metode laporan kasus. Laporan kasus menggunakan satu subjek pasien dengan kasus angular cheilitis dan kandidiasis pseudomembran. Penulisan laporan dengan menggunakan metode SOAP (Subjektif, Objektif, Asesmen, Penatalaksanaan). Teknik pengumpulan data yang digunakan adalah wawancara, pemeriksaan fisik dan penunjang, observasi, studi dokumentasi, dan studi literatur.

Hasil dan Pembahasan

Seorang pasien perempuan berusia 50 tahun datang ke Poli Penyakit Mulut dengan keluhan luka pada kedua sudut bibir dan rasa perih pada seluruh lidah. Keluhan tersebut dirasakan sejak 3 minggu lalu dan belum dilakukan pengobatan. Pasien menyangkal memiliki riwayat penyakit sistemik atau alergi obat dan makanan, tidak dalam perawatan dokter dan tidak mengonsumsi obat rutin.

Pemeriksaan ekstraoral tampak konjungtiva anemis dan lesi fisura eritema disertai krusta, berukuran 4 mm pada sudut bibir bilateral (Gambar 1A). Pemeriksaan intraoral tampak atrofi papila disertai plak putih kekuningan menyebar yang dapat discrap dan meninggalkan eritema pada dorsum lidah (Gambar 1B).



Gambar 1.

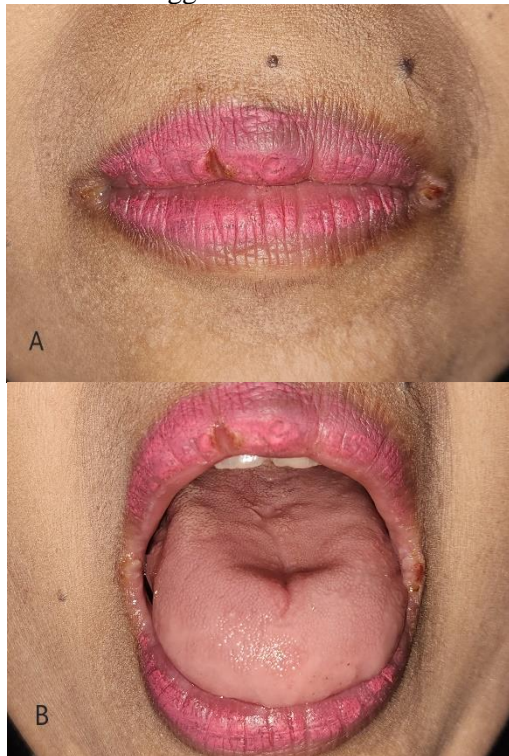Gambaran klinis kunjungan pertama. (A) Angular cheilitis pada sudut bibir bilateral. (B) Kandidiasis pseudomembran dan atrofi papila pada dorsum lidah.

Pemeriksaan darah lengkap dilakukan untuk mengetahui kemungkinan anemia. Hasil pemeriksaan menunjukkan penurunan hemoglobin (3.3 g/dl), hematokrit (12.5 %), eritrosit ($2.31 \times 10^6/\text{mm}^3$), MCV (54 um^3), MCH (14.2 pg), dan MCHC (26.3 g/dl). Kesimpulan hasil pemeriksaan darah lengkap adalah anemia mikrositik hipokromik atau anemia defisiensi zat besi.

Hasil anamnesis, pemeriksaan klinis, dan pemeriksaan penunjang dapat ditetapkan diagnosis kasus ini adalah angular cheilitis dan kandidiasis pseudomembran dengan anemia defisiensi zat besi sebagai faktor risiko. Perawatan kausatif yang diberikan adalah obat antijamur mikonazol 2% krim sebanyak 2 kali sehari untuk terapi ekstraoral dan nistatin 100.000 IU/ml suspensi oral sebanyak 2 ml 4 kali sehari untuk terapi intraoral. Suplemen zat besi juga diberikan sebagai terapi anemia defisiensi zat besi. Komunikasi, Informasi dan Edukasi (KIE) dijelaskan bahwa etiologi angular cheilitis dan kandidiasis pseudomembran adalah jamur *Candida albicans* dengan faktor risiko anemia defisiensi zat besi, dan diinstruksikan untuk menjaga kebersihan rongga mulut dengan menyikat gigi serta lidah.

Kunjungan kedua setelah satu minggu terapi, tampak lesi angular cheilitis mengalami perbaikan (Gambar 2A) dan kandidiasis pseudomembran

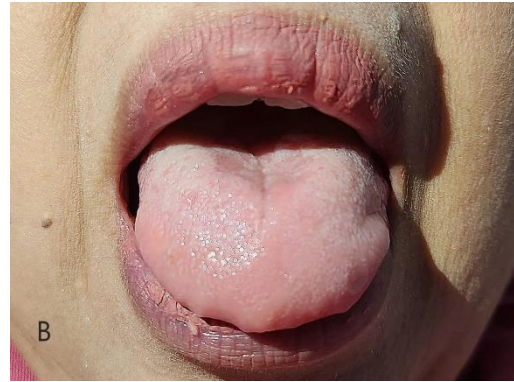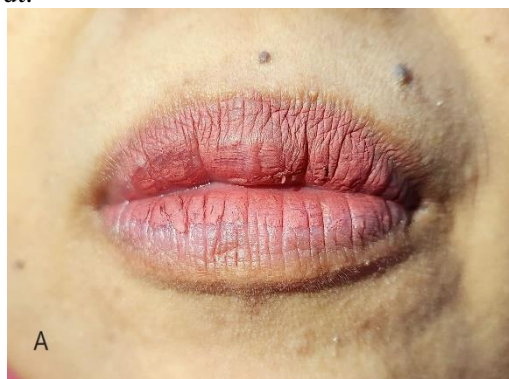sudah sembuh. Obat digunakan rutin oleh pasien. Dilakukan KIE untuk melanjutkan pemakaian obat dan kontrol 1 minggu kemudian.



Gambar 2.

Gambaran klinis kunjungan kedua. (A) Angular cheilitis mengalami perbaikan. (B) Kandidiasis pseudomembran pada dorsum lidah sudah sembuh.

Pemeriksaan ekstraoral pada kunjungan ketiga, 2 minggu terapi, tampak lesi angular cheilitis pada kedua sudut mulut sudah sembuh dan tidak ada keluhan apapun. Pasien dikonsultasikan ke dokter spesialis penyakit dalam untuk terapi anemia lebih lanjut.



Gambar 3.

Gambaran klinis kunjungan ketiga. (A) Angular cheilitis pada kedua sudut bibir sudah sembuh. (B) Atrofi papilla lidah mengalami perbaikan.

Transportasi oksigen yang cukup ke seluruh jaringan, termasuk mukosa mulut, sangat penting untuk kesehatan mulut yang baik. Oksigen diangkut ke jaringan oleh hemoglobin, yang merupakan kombinasi hemokromatosis dan protein globin. Kekurangan zat besi dapat menyebabkan infeksi mulut karena kekurangan oksigen. Diagnosis anemia ditegakkan melalui pemeriksaan fisik, tanda, gejala, dan temuan laboratorium hematologi. Kadar hemoglobin (Hb) dapat dievaluasi dalam pemeriksaan darah rutin. Anemia defisiensi besi adalah manifestasi paling umum dari kadar besi serum yang rendah, dan dapat bermanifestasi di rongga mulut dengan angular cheilitis, glossitis, atrofi mukosa mulut menyeluruh, infeksi *Candida*, dan *recurrent aphthous stomatitis*. [5,6]

Candida albicans merupakan jamur komensal rongga mulut. Infeksi Kandidiasis dimulai setelah faktor lokal atau sistemik memungkinkan *Candida* komensal menjadi patogen. Angular cheilitis merupakan salah satu infeksi *Candida* dengan gambaran fisura pada sudut bibir yang disertai eritema. Lesi sering muncul akibat adanya koinfeksi antara *Candida albicans* dan *Staphylococcus aureus*. [10]

Terapi utama angular cheilitis pada pasien adalah mikonazol krim. Mikonazol nitrat merupakan antifungal yang bekerja menghambat sintesis ergosterol dan menghambat pertumbuhan *Candida*. [11] Berdasarkan ulasan artikel Cabras, 2019 menunjukkan mikonazol nitrat telah berhasil digunakan dalam pengobatan berbagai dermatomikosis yang memiliki etiologi mikroba dan jamur yang sama dengan angular cheilitis. [12] Nistatin suspensi oral diberikan untuk terapi kandidiasis pseudomembran. Nistatin bekerja mengikat sterol membran plasma *Candida*,

berakibat terbentuknya pori-pori dan menyebabkan kebocoran sel sehingga *Candida* menjadi lisis.[13] Nystatin dipakai sebanyak 4 kali sehari selama 14 hari. Nistatin memiliki hepatotoksitas rendah dan efek samping yang mungkin terjadi adalah mual, muntah dan diare. Penelitian Hartanto, 2023 juga membuktikan keberhasilan perawatan kandidiasis oral dengan menggunakan nystatin suspensi oral.[14]

Terapi dengan hanya mengandalkan terapi kausatif saja akan kurang efektif, kekambuhan dan lesi baru mungkin muncul kembali apabila faktor risiko tetap ada.[15] Keberhasilan pengobatan tergantung pada identifikasi dan eliminasi faktor risiko yaitu anemia defisiensi zat besi. Hasil penelitian Ayu, 2019 menunjukkan angular cheilitis dapat sembuh sendiri tanpa antimikroba dengan menjaga atau meningkatkan sistem pertahanan tubuh dengan pemberian suplemen vitamin atau multivitamin. [16]

Pengobatan lebih ditekankan pada edukasi untuk memperbanyak asupan makanan yang mengandung zat besi seperti sayur, buah, kacang-kacangan, daging, dan ikan. Edukasi ini didasarkan pada hasil pemeriksaan darah lengkap pasien yang menunjukkan bahwa pasien menderita anemia mikrositik hipokrom. Asupan zat besi diharapkan dapat meningkatkan eritropoiesis sehingga proses regenerasi dan re-epitelisasi mukosa rongga mulut berjalan dengan baik dan mempercepat penyembuhan lesi.[17]

Pasien memiliki kadar hemoglobin yang sangat rendah, sehingga peningkatan kadar Hb dengan hanya suplemen zat besi dan asupan makanan tidak akan signifikan. Hal ini dikarenakan pasien vegetarian sehingga nutrisi zat besi kurang terpenuhi. Perawatan komprehensif bersama dengan dokter spesialis penyakit dalam untuk menangani anemia akan dapat mencegah munculnya infeksi berulang.[18] Berdasarkan penelitian Chai, 2021, pasien dengan hemoglobin rendah memerlukan perawatan rumah sakit dengan transfusi darah dan penambahan zat besi melalui infus.[19]

Simpulan

Anemia defisiensi zat besi dapat menjadi faktor risiko yang sangat berpotensi memicu terjadinya infeksi *Candida albicans* yaitu angular cheilitis dan kandidiasis pseudomembran, sehingga diperlukan pemeriksaan penunjang dan perawatan komprehensif bersama dengan profesi lain.

Ucapan Terimakasih

Penulis mengucapkan terimakasih kepada pasien dan keluarga pasien karena telah menyetujui untuk menjadi bagian dari pembuatan artikel ini.

Daftar Pustaka

- [1] A. K. Pandarathodiyil, S. Anil, and S. P. Vijayan, "Angular Cheilitis-An Updated Overview of the Etiology, Diagnosis, and Management," *Int J Dent Oral Sci*, vol. 8, no. 2, pp. 1433–1438, 2021.
- [2] S. Sulistiyani, D. Setyorini, R. N. Baiti, D. Prijatmoko, and L. R. Dewi, "Nutritional Status and Prevalence of Angular Cheilitis on Children in Jember Agroindustrial Environment," *Insisiva Dental Journal: Majalah Kedokteran Gigi Insisiva*, vol. 11, no. 2, p. progress, Dec. 2022, doi: 10.18196/di.v11i2.15589.
- [3] T. Vila, A. S. Sultan, D. Montelongo-Jauregui, and M. A. Jabra-Rizk, "Oral candidiasis: A disease of opportunity," *Journal of Fungi*, vol. 6, no. 1. MDPI AG, Mar. 01, 2020. doi: 10.3390/jof6010015.
- [4] S. J. Rashak, A. H. Alsaadoon, and S. J. Thamer, "Case report of oral candidiasis in iron deficiency anemia patients from Basrah, Iraq," *Basrah Journal of Science*, vol. 37, no. 1, pp. 62–72, 2019, doi: 10.29072/basjs.20190105.
- [5] A. Kumar, E. Sharma, A. Marley, M. A. Samaan, and M. J. Brookes, "Iron deficiency anaemia: Pathophysiology, assessment, practical management," *BMJ Open Gastroenterology*, vol. 9, no. 1. BMJ Publishing Group, Jan. 07, 2022. doi: 10.1136/bmjgast-2021-000759.
- [6] H. A. Zaki, H. Iftikhar, K. Bashir, N. M. Taha, and A. Elmoheen, "Severe iron-deficiency anemia and candida esophagitis," *Medicine: Case Reports and Study Protocols*, vol. 3, no. 8, p. e0258, Aug. 2022, doi: 10.1097/md9.000000000000258.
- [7] S. A. Raudhia and N. Yarsiska, "Angular Cheilitis with Anemia as A Predisposing Factor: A Case Report," *International Summit on Science Technology and Humanity (ISETH)*, pp. 110–117, 2022.
- [8] U. A. Marie, J. Murererehe, M. Rehman, M. Chittilla, P. Uwambaye, and M. S. Razzaque, "Oral manifestations of iron

- imbalance,” *Front Nutr*, vol. 10, pp. 1–8, 2023, doi: 10.3389/fnut.2023.1272902.
- [9] E. Alsheikh, E. Amr, and F. Zahran, “Prevalence of Oral Manifestations of Iron Deficiency Anemia in a Sample of Egyptian Population, Hospital-Based Cross-Sectional Study,” *Advanced Dental Journal*, vol. 1, no. 3, pp. 64–71, Oct. 2019, doi: 10.21608/adjc.2019.14315.1024.
- [10] M. Glick, M. S. Greenberg, P. B. Lockhart, and S. J. Challacombe, *Burket’s Oral Medicine*, 13th ed. Shelton: Wiley Blackwell, 2021.
- [11] S. S. Ali, M. Gudipati, and R. Nadendla, “Development and characterization of miconazole nitrate transfersomal gel,” *International Journal of Research in Pharmaceutical Sciences and Technology*, vol. 1, no. 4, pp. 109–116, Jun. 2020, doi: 10.33974/ijrpst.v1i4.200.
- [12] M. Cabras, A. Gambino, R. Broccoletti, G. Lodi, and P. G. Arduino, “Treatment of angular cheilitis: A narrative review and authors’ clinical experience,” *Oral Diseases*, vol. 26, no. 6. Blackwell Publishing Ltd, pp. 1107–1115, Sep. 01, 2020. doi: 10.1111/odi.13183.
- [13] F. Sousa, C. Nascimento, D. Ferreira, S. Reis, and P. Costa, “Reviving the interest in the versatile drug nystatin: A multitude of strategies to increase its potential as an effective and safe antifungal agent,” *Advanced Drug Delivery Reviews*, vol. 199. Elsevier B.V., Aug. 01, 2023. doi: 10.1016/j.addr.2023.114969.
- [14] F. K. Hartanto and K. Yosvara, “Candida-related lesions dalam rongga mulut: diagnosis dan strategi penatalaksanaanya,” *Jurnal Kedokteran Gigi Terpadu*, vol. 5, no. 1, Jul. 2023, doi: 10.25105/jkgt.v5i1.17173.
- [15] M. H. Ayes, “Angular cheilitis induced by iron deficiency anemia,” *Cleve Clin J Med*, vol. 85, no. 8, pp. 581–582, Aug. 2018, doi: 10.3949/ccjm.85a.17109.
- [16] G. Ayu, A. Agung, D. Made Wedagama, and G. Aa Hartini, “Diet Nutrition Management For Treatment Of Angular Cheilitis Diseases In Children,” *International Journal of Applied Science and Sustainable Development* /, vol. 1, no. 1, 2019.
- [17] V. M. Ekarisma, C. N. Mintjelungan, A. S. R. Supit, and J. A. Khoman, “Angular Cheilitis pada Anak yang Mengalami Defisiensi Nutrisi,” *e-GiGi*, vol. 9, no. 2, p. 196, Jul. 2021, doi: 10.35790/eg.v9i2.34871.
- [18] V. Radochová, R. Slezák, and J. Radocha, “Oral Manifestations of Nutritional Deficiencies: Single Centre Analysis,” *Acta Med*, vol. 63, no. 3, pp. 95–100, 2020, doi: 10.14712/18059694.2020.25.
- [19] A. L. Chai, O. Y. Huang, R. Rakočević, and P. Chung, “Critical iron deficiency anemia with record low hemoglobin: a case report,” *J Med Case Rep*, vol. 15, no. 1, Dec. 2021, doi: 10.1186/s13256-021-03024-9.